

## REVISTA Mexicana de Ultrasonido en Medicina

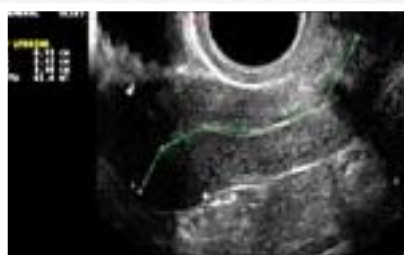

@Imagen\_Global  
www.imagenglobal.org

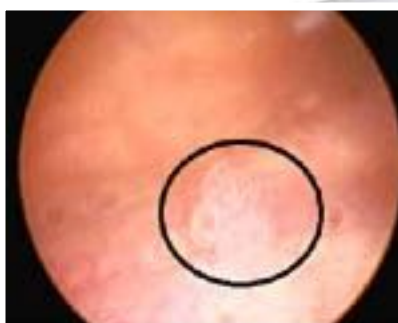<https://www.facebook.com/ImagenGlobalComunicacionYRelacionesPublicas>




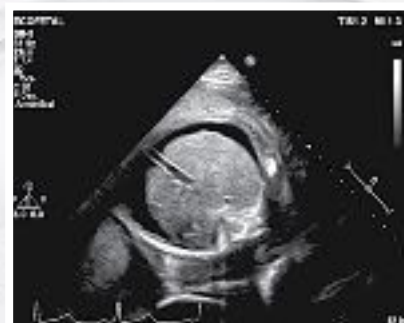**Mesa Directiva 2016-2018**



 **Malformaciones Müllerianas**



 **Detección temprana del carcinoma de células de transición**



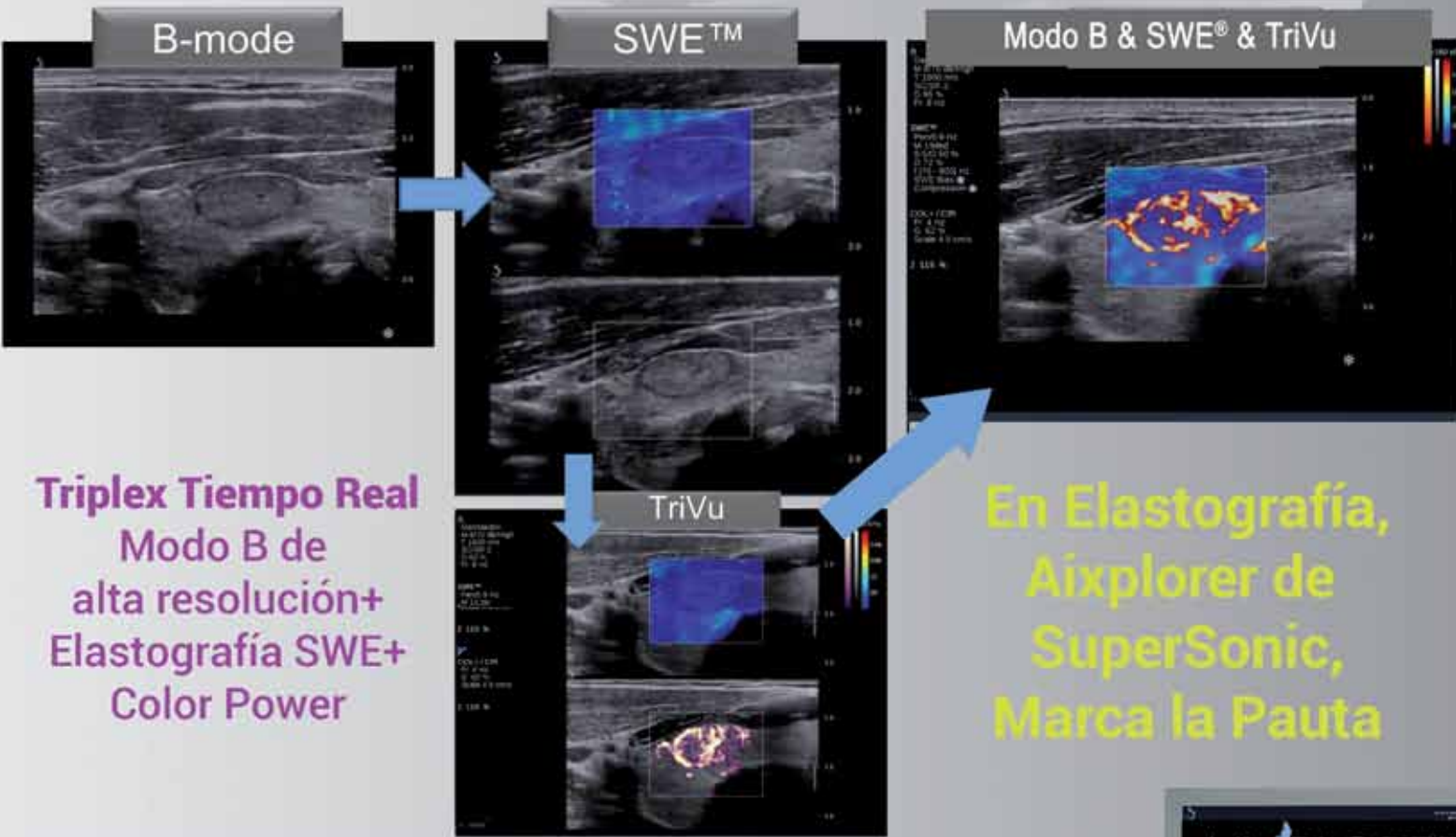
 **Hidrops por cardiopatía congénita y síndrome de Ballantyne**

### Restricción del crecimiento intrauterino

Tel. (55) 6845 0788  
 (55) 7599 1682  
 www.xrgmed.com.mx



Especialidades  
 Médicas



**Triplex Tiempo Real**  
 Modo B de  
 alta resolución+  
 Elastografía SWE+  
 Color Power

**En Elastografía,  
 Aixplorer de  
 SuperSonic,  
 Marca la Pauta**

**B**  
 Gen/Med/H  
 M 670 dB/low  
 T 1500 m/s  
 SC/IR 2  
 Fr. 8 Hz

**SWE™**  
 Pen 0.9 Hz  
 M 3/low  
 S 5/0 50 %  
 G 72 %  
 f [70 - 800] Hz  
 SWE Bias  
 Compression

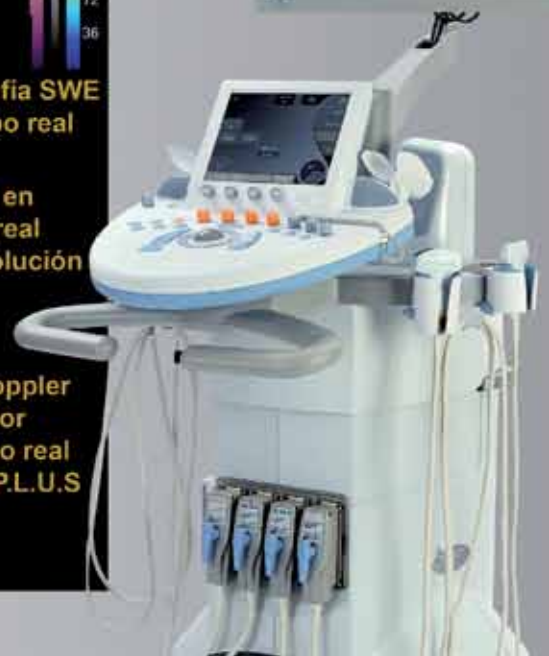
**COL-LCPI**  
 Fr. 4 Hz  
 Scale 4.0 cm/s  
 Z 115 %

**Elastografía SWE**  
 En tiempo real

**Modo B en tiempo real de alta resolución**

**Power Doppler a Color en tiempo real Usando P.L.U.S**

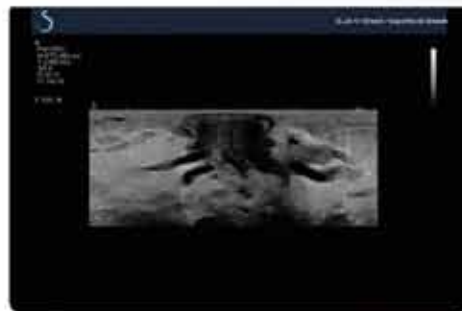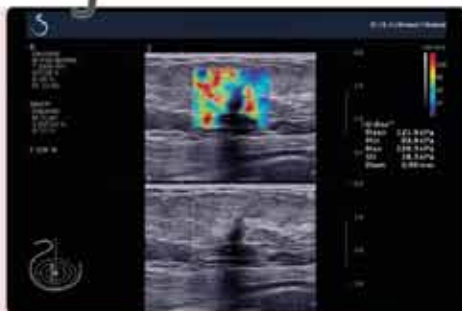
Color scale: 0 to 180 kPa



# SUPERSONIC imagine

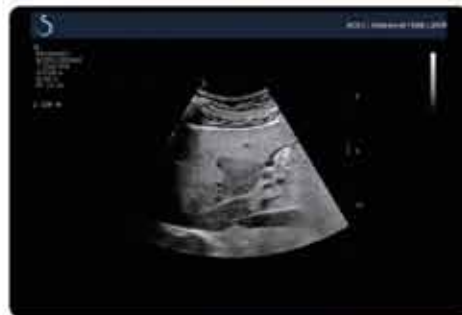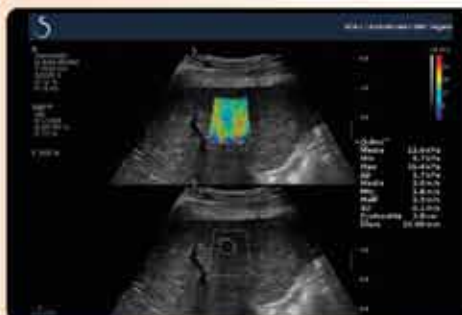## Mama

Reduce significativamente  
la realización de biopsias  
negativas



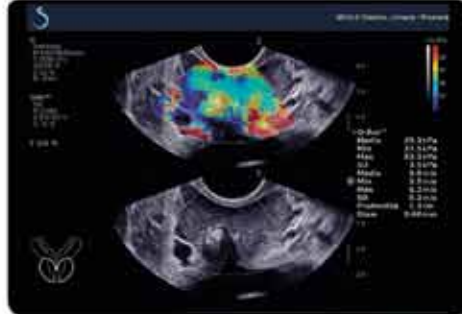
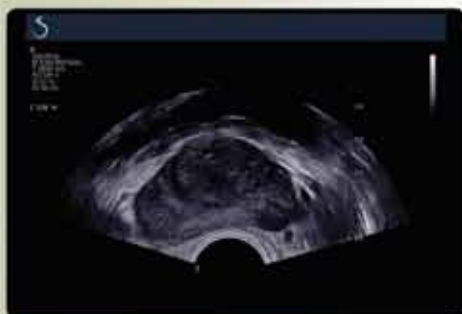
## Hígado

Permite diagnosticar  
fibrosis sin necesidad  
de biopsia



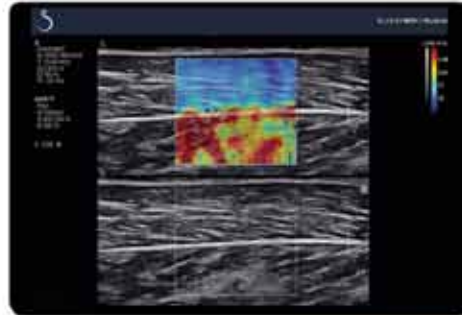
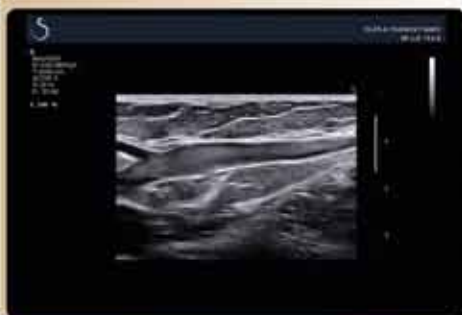## Próstata

Sirve como guía  
precisa para realizar  
biopsias



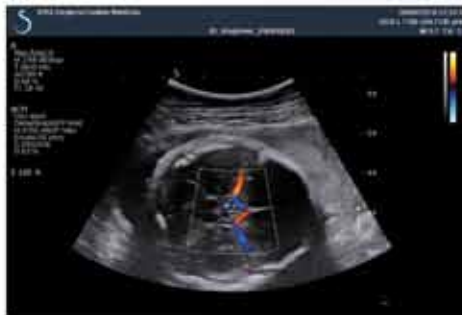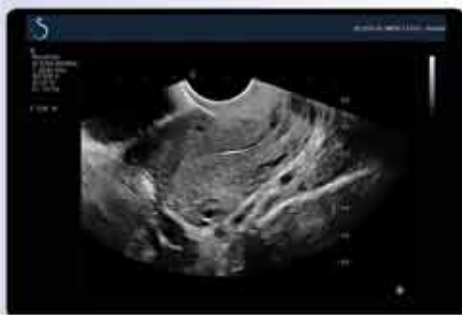## Vascular y Músculo Esquelético

Visualiza en tiempo real músculos,  
tendones, ligamentos, articulaciones,  
tejido blando, canales vasculares  
y el flujo en ellos



## Gineco - Obstétrico

Diseñado para confort del operador  
y del paciente con los super  
transductores del Aixplorer  
obtiene siempre las mejores  
imágenes en todos los estudios



Tel. (55) 6845 0788 (55) 7599 1682

www.ventadeultrasonidos.mx



Especialidades  
Médicas



Incluye:  
Equipo IZ **Star100**  
Monitor de 15"  
Transductor Convexo ó Microconvexo ó Vaginal ó  
Lineal ó Lineal p/Reproducción  
THI (Imagen Armónica Tisular)  
3 Puertos activos para transductores.  
2 Puertos USB  
Batería de Li-Ion  
Moleto de Transporte  
Carro (Opcional)

Garantía 2 años

Desde

**\$39,999.00**

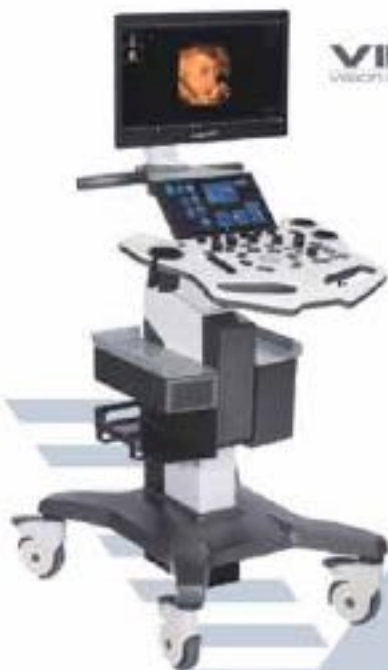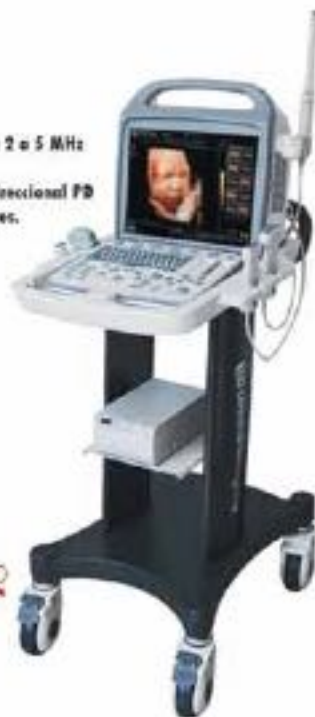CON IVA

Incluye:  
Equipo IZ **Star 160**  
Monitor Color de 15"  
Transductor CS-2R6D Convexo de 2 a 5 MHz  
THI (Imagen Armónica Tisular)  
Doppler Color, Power Doppler/Dirrecional PD  
Puertos activos para transductores.  
Disco Duro de 500GB  
Puertos USB  
Modo Trapezoidal  
Reporte de mama  
Batería de Li-Ion  
Moleto de Transporte  
Carro  
DICOM  
Interfazo para 3D/4D

Garantía 2 años

Desde

**\$168,000.00**



**VINNO**  
Wealth in Innovation

Incluye:  
Equipo **VINNO210** Color  
Monitor Color con brazo Articulado de 19"  
Smart Touch Panel de 10 Pulgadas  
Transductor F2-5C Convexo de 2 a 5MHz  
Conexión a Red "Ethernet"  
Transmisión de imágenes por Bluetooth  
THI (Imagen Armónica Tisular)  
Doppler Color, Power Doppler  
2 Puertos activos para transductores.  
4 Puertos USB  
Disco Duro de 500GB  
Modo Trapezoidal  
Interfazo para 3D/4D

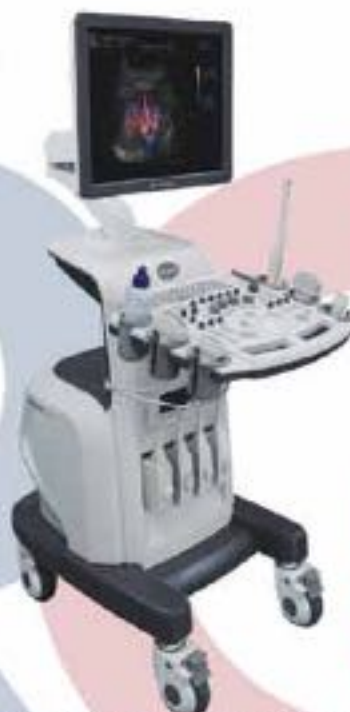Garantía 2 años

Desde

**\$320,000.00**

CON IVA

Precios de Contado  
ó 3 y 6 MSI con



Incluye:  
Equipo IZ **Star200**  
Monitor Color con brazo articulado de 19"  
Transductor CS-2R6D Convexo de 2 a 5MHz  
THI (Imagen Armónica Tisular)  
Doppler Color, Power Doppler/Dirrecional PD  
4 Puertos activos para transductores.  
6 Puertos USB  
Disco Duro de 1TB  
Modo Trapezoidal  
Reporte de mama  
DICOM  
Interfazo para 3D/4D

Garantía 2 años

Desde

**\$215,000.00**

CON IVA

Financiamos al tipo de cambio  
del dólar americano

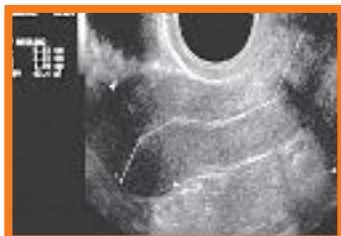SANTA MARGARITA 425. COL. INSURGENTES SAN BORJA, DELEG. BENITO JUAREZ CIUDAD DE MEXICO. CP 03100 TEL 55 6845 0788

www.xrgmed.com.mx

**MENSAJE DE LA  
PRESIDENTA**

**6**

**ALTA  
FRECUENCIA**



**7**

Malformaciones Müllerianas

**14**

Detección temprana del carcinoma de células de transición (uroteliales) en vejiga urinaria por ecografía

**18**

Hidrops por cardiopatía congénita y síndrome de Ballantyne

**ECOGRAFÍA**



**20**

Mesa Directiva 2016-2018

**22**

Concluye con éxito el Congreso Internacional AMUSEM 2016

**28**

Anomalías fetales: diagnóstico y atención oportuna

**31**

Restricción del crecimiento intrauterino

**33**

Philips implementa acciones contra la morbimortalidad materno fetal

**35**

ADN fetal para la identificación de anomalías

**36**

Inicia Curso para el entrenamiento en ginecología y obstetricia

**37**

Inicia Curso avanzado de ultrasonido en mama

**38**

Curso de ultrasonido Doppler vascular periférico



**SONAR**

**39**

Ecocardiografía de tensión predice riesgo de miocardiopatía hipertrófica

**L**os principales retos que presenta la AMUSEM es favorecer tanto la generación de grandes alumnos como el intercambio con especialistas nacionales e internacionales, y de ello hemos dado fe en la Revista Mexicana de Ultrasonido en Medicina; mediante talleres, cursos y congresos de actualización, pero sobre todo en el constante aporte que cada uno de los socios ha dado para hacer de nuestra asociación, un referente a nivel nacional.

Tomar la dirección de AMUSEM implica, en lo personal, anunciar renovadas ilusiones para abordar nuevos retos. Ahora, es momento de cambiar paulatinamente la estructura del programa, con ello, pretendo reestructurar a la AMUSEM considerando en todo momento a profesores, alumnos, socios y mesa directiva. Es necesario que la asociación resurja y para lograrlo, es necesario un cambio profundo de cómo hacer las cosas. Ya empezamos y seguiremos trabajando en ello.

Algunos de los objetivos son:

Promover la plataforma de acción conjunta con sociedades afines, es decir, la AMUSEM puede ser el eje conductor junto con otras sociedades científicas, entidades académicas y económicas (industria), de una plataforma capaz de impulsar cambios estructurales relevantes en la formación de los profesionales (alumnos, profesores, etc.).

Presentar un plan de formación continua, nos apoyaremos en una plataforma virtual que permita establecer mayor contacto con profesionales brillantes de cada área para fortalecer con su experiencia nuestros conocimientos. Asimismo, contaremos con un número mayor de sedes que brindarán un realce a nuestra Institución y al diplomado mismo.

Captar socios mediante la promoción de un número mayor de cursos de actualización.

Dentro del plan estratégico incluyo (lo cual ya he tratado y está listo) la invitación de nuevos profesores, expertos en su área, que aborden tanto el tema clínico como el ecográfico. Adicionalmente, se crearán novedosas materias que impulsarán académicamente el diplomado.

La AMUSEM no es refugio de unos cuantos. Es una asociación que permite la interacción de personas brillantes que trabajan con honestidad y lealtad, para impulsar a la Institución hacia grandes rumbos.

Por último, quiero agradecer su confianza, por creer en mí para conducir a esta asociación que ha sido mi casa desde siempre.

**M.C. Norma Lorena Tello Aguilar**  
**Presidenta AMUSEM**

## REVISTA Mexicana de Ultrasonido en Medicina

### Dirección General

Dra. Norma Lorena Tello Aguilar

**Editora**, Adriana Salazar

**Cuidado Editorial**, Berenice Torruco

**Reportera**, Jessica Guzmán

**Diseño gráfico**, Marco Monter

**Fotografía**, Ignacio Salazar

**Publicidad y ventas**: Tels. 54406955 y 55384009

### ASOCIACIÓN MEXICANA DE ULTRASONIDO EN MEDICINA

#### Mesa Directiva 2016-2018

##### Presidente

Dra. Norma Lorena Tello Aguilar

##### Vicepresidente

Dr. David Israel Ojeda Mendoza

##### Secretaria

Dra. Angélica Téllez Pineda

##### Tesorero

Dr. Carlos Alejandro Alarcón Urdaneta

##### Vocal Científico

Dra. Yasmín Rocío López Martínez

Dra. Guadalupe Sólis Galdámez

##### Vocal Social

Dra. Tania Canseco Zepeda

### REVISTA MEXICANA DE ULTRASONIDO EN MEDICINA.

**Año VIII. No. 28, abril-septiembre 2016**, es una publicación trimestral de distribución gratuita. Editor Responsable: Adriana Salazar Juárez. Número de Certificado de Reserva otorgado por el Instituto Nacional del Derecho de Autor 04-2014-100809514100-101. Número de Certificado de Licitud de Título y de Contenido otorgado por la Comisión Calificadora de Publicaciones y Revistas Ilustradas EN TRÁMITE. Domicilio de la Publicación: Eje Central Lázaro Cárdenas No. 555, Col. Narvarte, México, D.F. 03020. Teléfonos: 5639 4447 y 5639 4450. Distribuidor: A.S.H.2. Imagen Global S.A de C.V., Cumbres de Maltrata 359 int 104, Col. Narvarte, Delegación Benito Juárez. Teléfono: 55384009 y 54406955. Número ISSN en trámite.

La **Revista Mexicana de Ultrasonido en Medicina** acepta anuncios publicitarios con criterio ético pero el editor se deslinda de cualquier responsabilidad respecto a la veracidad y legitimidad de los mensajes contenidos en los anuncios. El contenido de los artículos firmados son responsabilidad exclusiva del autor. Todos los derechos reservados. Prohibida la reproducción total o parcial por cualquier medio sin la autorización por escrito de los editores. La Revista Mexicana de Ultrasonido en Medicina se encuentra indizada en internet: Índice Mexicano de Revistas Biomédicas (IMBIOMED) [www.imbiomed.com](http://www.imbiomed.com). Esta edición se terminó de imprimir en México en agosto de 2016.

# Malformaciones Müllerianas

DIAGNÓSTICO ECOGRÁFICO BIDIMENSIONAL Y COMPARACIÓN CON OTROS MÉTODOS DE IMAGEN

## PRIMERA PARTE

**Autor:** Dr. Ignacio Márquez Suárez

**L**as malformaciones Müllerianas, por lo general, son hallazgos ecográficos en exploraciones motivadas por otro hecho. Como son poco frecuentes los diagnósticos son imprecisos.

Adquirir los conocimientos teóricos (APRENDER) respecto a las malformaciones Müllerianas es lo que todos hacemos invariablemente. Sin embargo, tomar como propios (APREHENDER) los errores ajenos es una ventaja a la que pocas veces tenemos acceso.



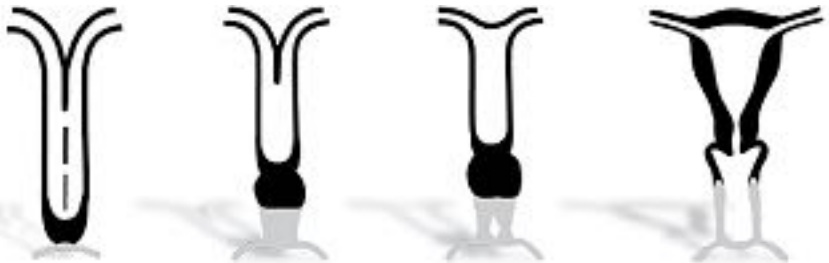
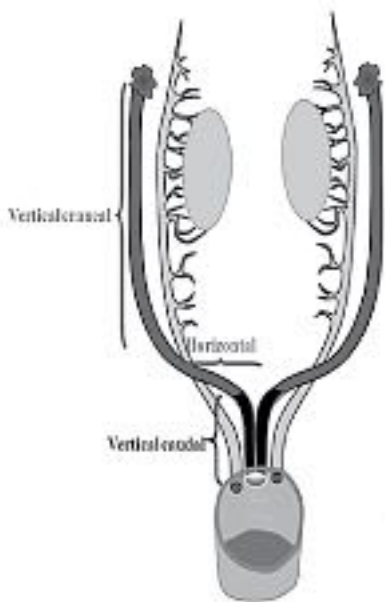
**Gabriel Fallopio**  
1523-1562



**Johannes Peter Müller**  
1801-1858







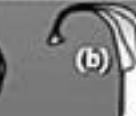









Las porciones vertical craneal y horizontal de los conductos paramesonéfricos (de Müller) se diferencian en las trompas de Falopio y las porciones verticales caudales (FUSIÓN LATERAL) en la cavidad úterina y parte de la vagina.<sup>1</sup>

Dicha cavidad útero-vaginal se conecta con la pared del seno urogenital (FUSIÓN VERTICAL) donde se forma una elevación conocida como tubérculo de Müller que es el responsable de completar la vagina.<sup>1</sup>

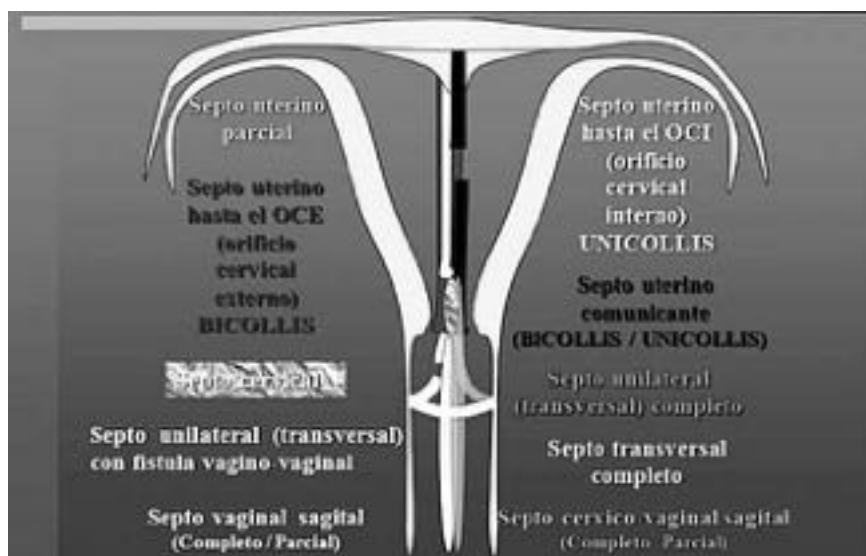


Se han propuesto múltiples sistemas de clasificación, la más aceptada y utilizada a nivel mundial es la de la Sociedad Americana de Fertilidad (Tabla 1), actualmente Sociedad Americana de Medicina Reproductiva (ASRM).

Tabla 1. Modificado de American Fertility Society. The AFS classification of adnexal adhesions, distal tubal occlusion, tubal occlusion secondary to tubal ligation, tubal pregnancies, Müllerian anomalies and intrauterine adhesions. Fertil Steril 1988;49:944-955.

Clase I	Eliploplasia y agenesia	a) Vaginal b) Cervical c) Fundica d) Tubárica e) Combinada					
Clase II	Unicorne	a) Comunicante b) No comunicante c) sin cavidad d) sin cuerno					
Clase III	Didelfo						
Clase IV	Bicorne	a) Completo b) Parcial					
Clase V	Septado	a) Completo b) Parcial					
Clase VI	Arcuato						
Clase VII	Relacionado con dietilstilbestrol						

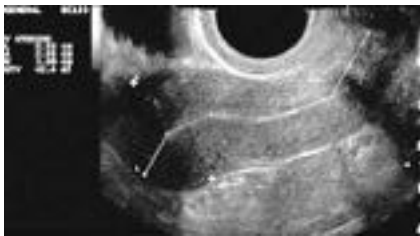Es fácil comprender que nuestro primer error (Tabla 1), es conceptualizar únicamente las malformaciones uterinas sin incluir a las anomalías cervico-vaginales y/o renales (Figura 1).



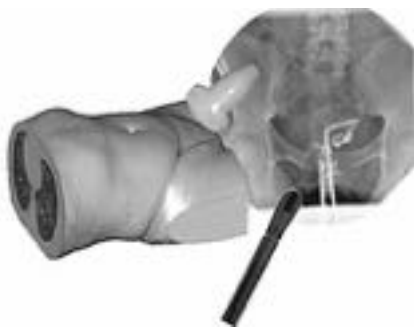**Figura 1.** Las combinaciones posibles entre septo y malformación uterina son múltiples.

### CASO CLÍNICO #1

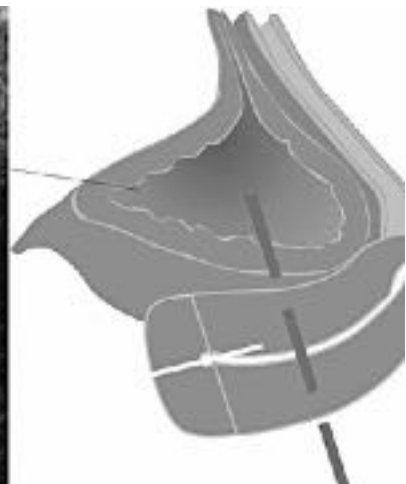
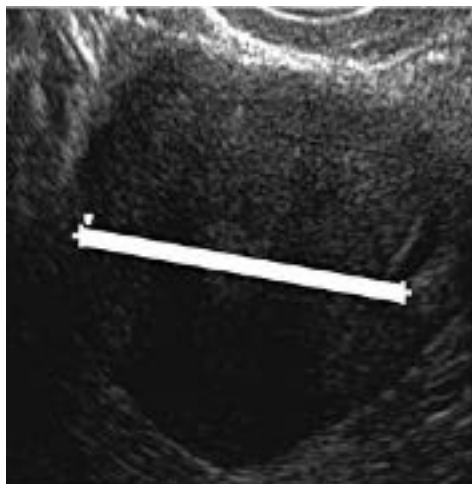
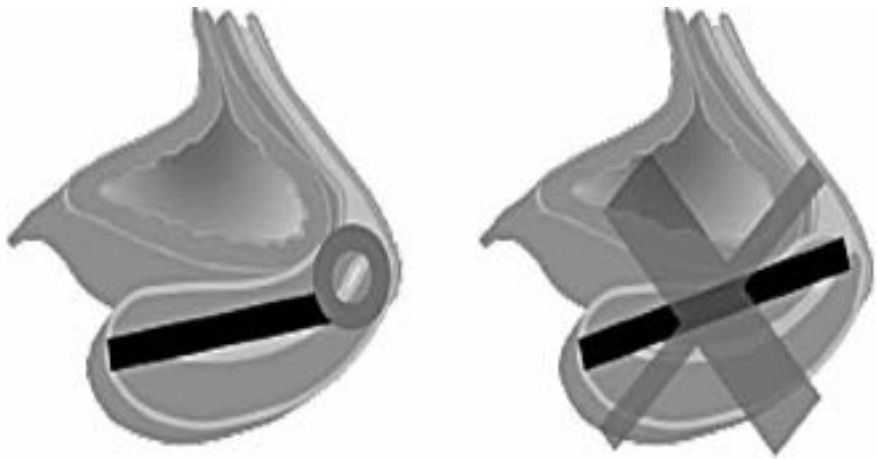
Medir el cuerpo uterino junto con el cérvix es un error sumamente común (Figura 2), que puede ocasionar pasar por alto un “útero pequeño” (Figura 3).



**Figura 2.** Paciente de 35 años con útero MUY lateralizado hacia la izquierda. Al incluir el cérvix en la medición, el eje longitudinal medio parecería “normal”.

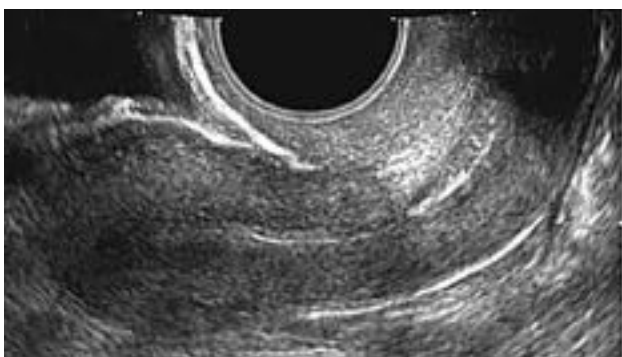


**Figura 3.** Conceptualice estas imágenes y cuando realice un ultrasonido, visualice su transductor como si lo viera en la fluoroscopia e identifique al “útero pequeño y lateral”.

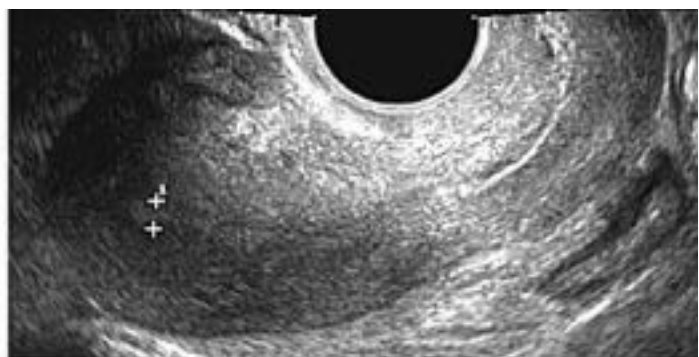


**Figura 5.** Ante el hallazgo ecográfico de un útero unicornue, se debe especificar en nuestro reporte, que el eje transverso fue medido en el fondo, para evitar una mala interpretación como una medición errada en el tercio medio (línea discontinua) del útero.

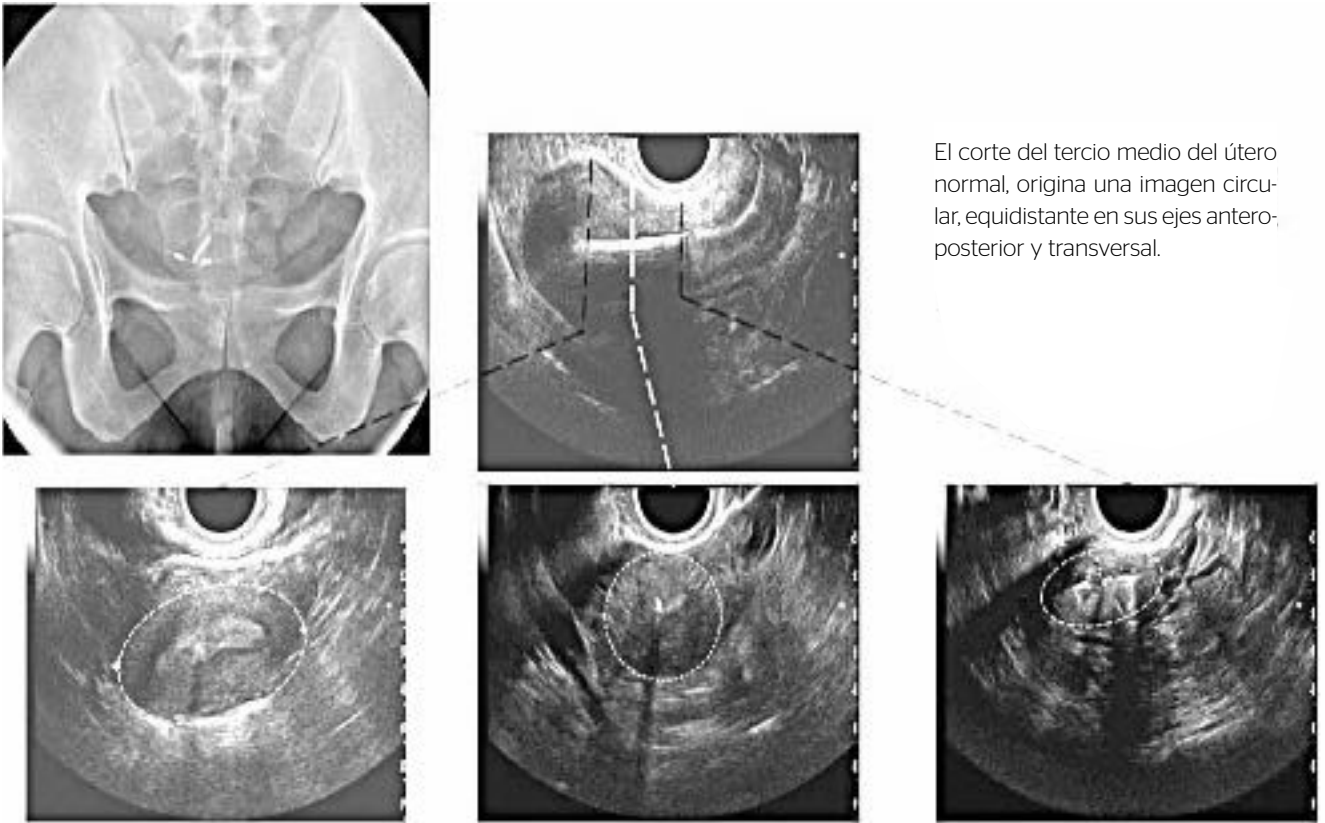
El útero unicornue es difícil de diferenciar de un útero normal (Figuras 4, 5 y 6); sin embargo, por ecografía puede darse un diagnóstico dado su pequeño tamaño o su posición lateral.<sup>2</sup>



Útero unicornue



Úterno normal



El corte del tercio medio del útero normal, origina una imagen circular, equidistante en sus ejes antero-posterior y transversal.

**Figura 6.** Imágenes adquiridas en el plano transverso de útero normal en sus diferentes tercios a propósito de demostrar un DIU invertido.

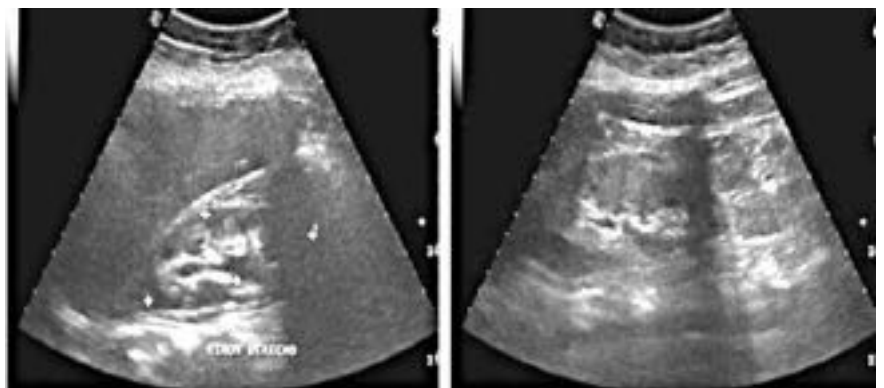
En función, los sistemas urinario y genital son completamente diferentes entre sí; sin embargo, ambos sistemas se originan del mesodermo intermedio (Figura 7). Por lo general, se asocia agenesia renal en el 67 % de estas anomalías. Por lo tanto, se debe sospechar de las anomalías que se encuentren en el tracto urinario en todas las pacientes que presenten anomalía Mülleriana y con ello, pedir que se efectúen estudios complementarios.

**Sistema urogenital, incluidos gónadas, ductos y glándulas accesorias**



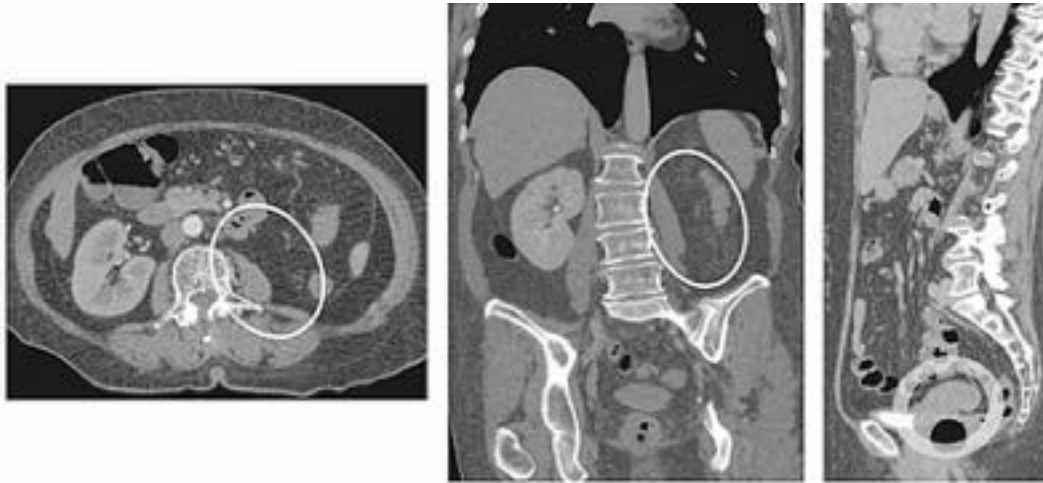
**Figura 7.** Mesodermo intermedio.

Es importante considerar que el hecho de demostrar ambos riñones/jets ureterales o los dos ovarios no descarta al útero unicorne (Figura 8).



**Figura 8.** Riñones/jets ureterales.

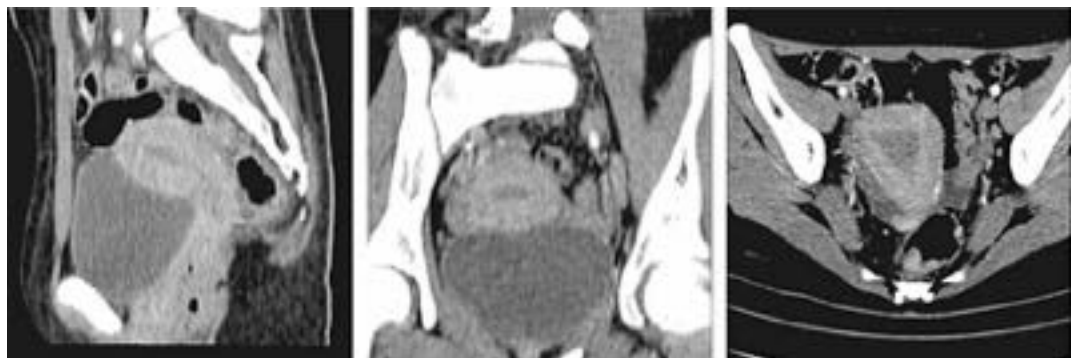De forma inversa, encontrar a través de la imagen seccional la probabilidad de agenesia renal nos obliga a confirmar/descartar la presencia de útero unicorne (Figura 9).



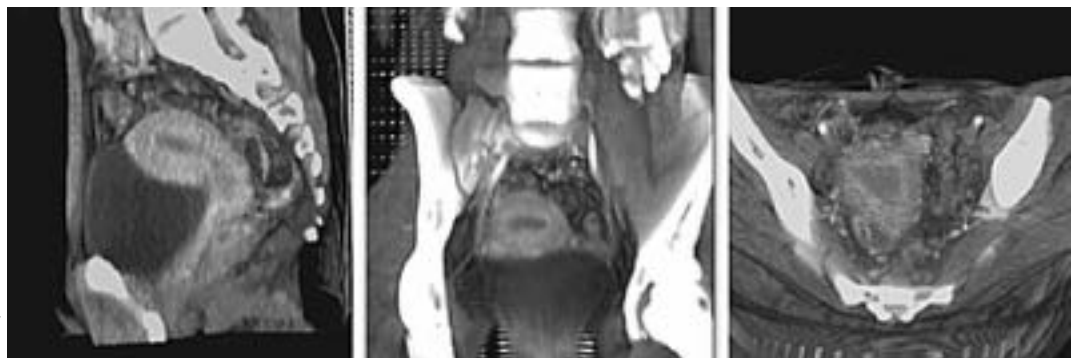**Figura 9.** Imagen seccional de agenesia renal para confirmar o no el útero unicorne.

Por sus altas cantidades de radiación no se debe utilizar la TC para categorizar su hallazgo ecográfico. Adicionalmente, se requiere utilizar medio de contraste IV para opacificar al miometrio.

El contraste endovenoso de la tomografía computada (Figuras 10 y 11), opacifica al miometrio, lo cual ayuda a delimitar al endometrio<sup>3</sup> y en su defecto, al endometrio del cuerno accesorio; este mismo principio nos ayuda a clasificar cualquier malformación uterina encontrada incidentalmente en la TC.



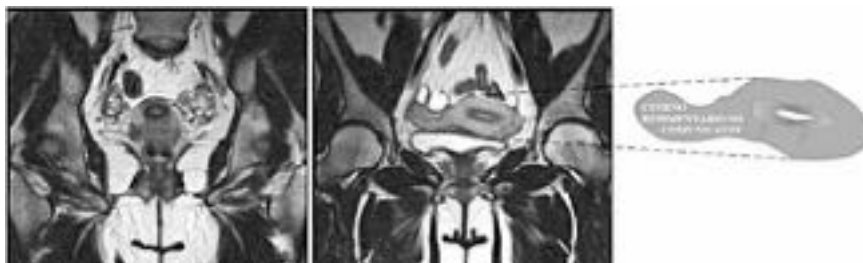
**Figura 10.** Fase portal.



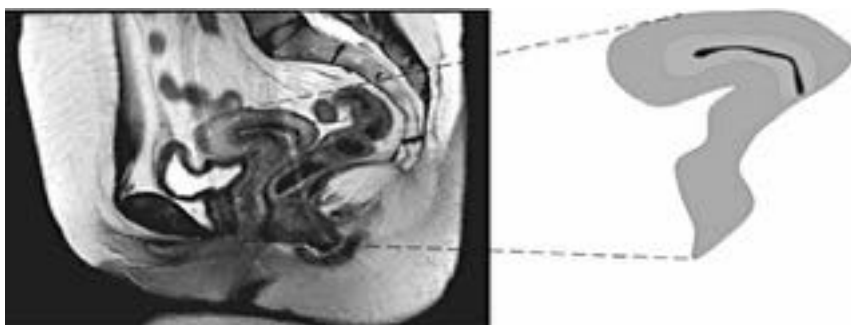
**Figura 11.** Reconstrucción volumétrica.

La RM es el estándar de oro para la clasificación de las malformaciones uterinas seguido muy de cerca por el ultrasonido de tercera dimensión (Figuras 12, 13 y 14).

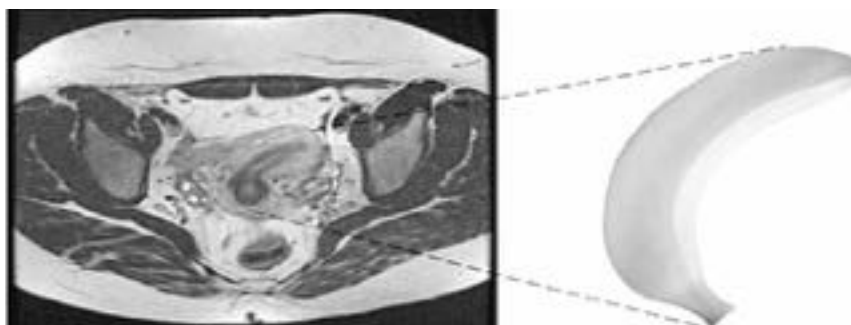
**Figura 12.** Es aconsejable agendar la RM o US 3D a la mitad del ciclo menstrual para asegurar la máxima visualización del endometrio en ambos cuernos.



**Figura 13.** Al igual que en el ultrasonido y/o en la tomografía computada, las imágenes sagitales de la resonancia magnética pueden ser morfológicamente indistinguibles de un útero normal.



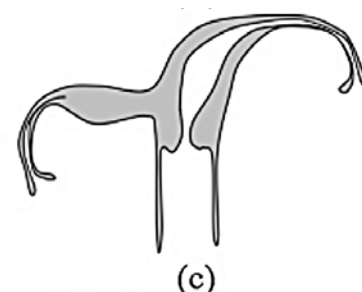
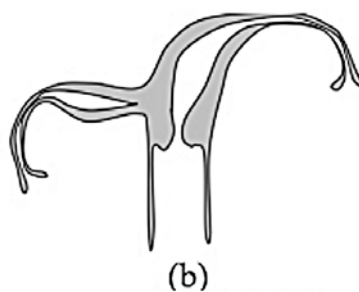
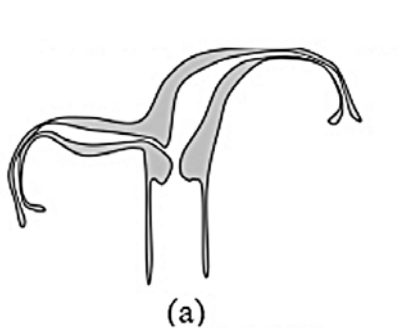
**Figura 14.** Al útero unicorne se le ha dado el nombre de útero con forma de banana.<sup>4</sup>



### IMPLICACIONES DEL ÚTERO UNICORNE (CLASE II)

La Tabla 2 resume las múltiples consecuencias de presentar útero unicorne.

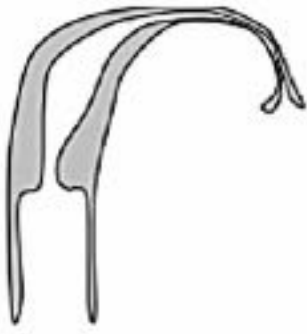**Tabla 2** Son múltiples las consecuencias que se deben considerar al enfrentar el útero unicorne.



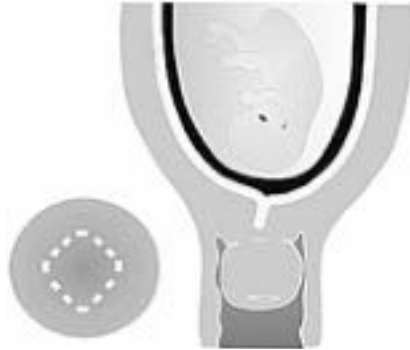Pueden ocurrir embarazos en el cuerno rudimentario, con una incidencia estimada de 2 %.<sup>4</sup>

El cuerno rudimentario puede presentarse como una masa pélvica, dolorosa secundaria a hematometra u ocurrir endometriosis por flujo retrógrado a través de la trompa de Falopio.<sup>3</sup>

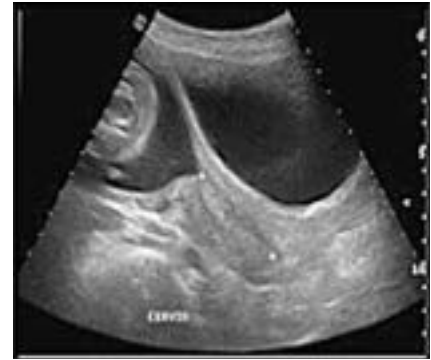\* 90% de las pacientes con útero unicorne tienen un cuerno rudimentario.



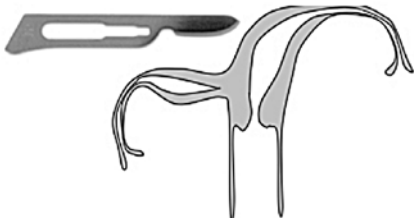Demostrar dos ovarios por ultrasonido, no confirma ni excluye la existencia del cuerno rudimentario puesto que su origen embriológico es diferente.



No existe ningún procedimiento quirúrgico para corregir al útero unicorne. Se ha sugerido al cerclaje cervical para prevenir el aborto involuntario a pesar de que no hay evidencia clara de la incompetencia en el cuello uterino.<sup>4</sup>



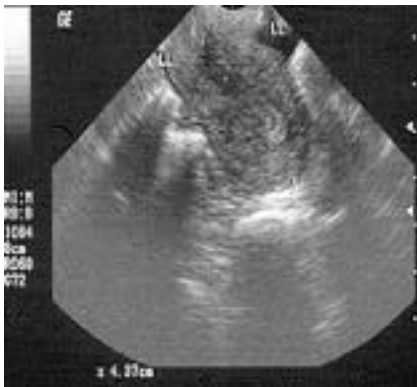
La mayoría de los médicos prefieren utilizar el seguimiento cuidadoso con evaluación clínica frecuente y ecográfica de la longitud cervical.<sup>4</sup>



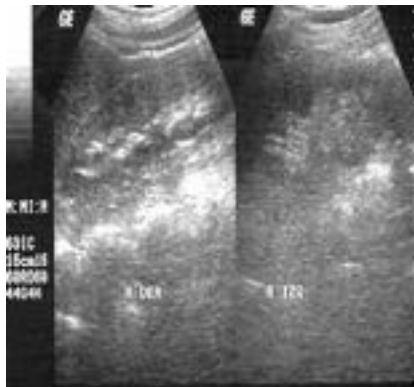
La resección del cuerno rudimentario se recomienda cuando la paciente sufre dismenorrea y hematometra.

### IMPLICACIONES DEL ÚTERO UNICORNE (CLASE II)

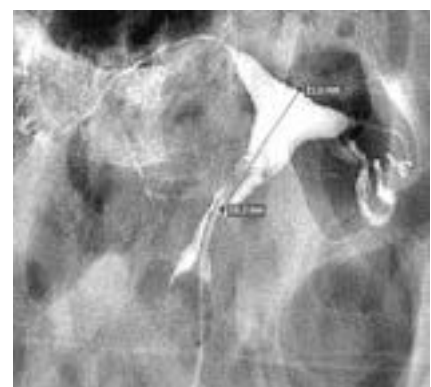
Paciente de 33 años referida al servicio por esterilidad primaria.



**Figura 15.** Útero en retroversión y eje sagital (incluido el cérvix) de 4.3 cm.



**Figura 16.** Ante la probabilidad de útero unicorne revisé los riñones.



**Figura 17.** La histerosalpingografía no se recomienda como método de confirmación de malformación uterina. Sin embargo, sigue siendo el estándar de oro (ideal) para determinar la permeabilidad tubárica.

El complemento diagnóstico para las Figuras 15 y 16 demuestra un útero pequeño, pero anatómicamente normal.

La histerosalpingografía tiene una precisión diagnóstica limitada de 29 a 55% (Figura 17).<sup>5</sup>

# Detección temprana del carcinoma de células de transición (uroteliales) en vejiga urinaria por ecografía

**Autores:** Dra. Rocio **Sarabia Espinosa**<sup>1</sup>, Dr. Gerrado **Ortiz**<sup>2</sup>

## RESUMEN

Presentación de caso clínico de un hombre de 43 años con varios episodios de hematuria macroscópica en estudio con diagnóstico final de carcinoma de células de transición, una rara enfermedad que es poco frecuente en pacientes menores de 55 años.

Palabras clave: carcinoma de células de transición, hematuria.

## INTRODUCCIÓN

El carcinoma de células de transición (uroteliales) es el más común, nueve de cada 10 cánceres de vejiga son de este tipo. Se divide en dos subtipos: papilar y plano. Nuestro paciente presentó tipo papilar, que son proyecciones delgadas de la superficie interna de la vejiga a manera de dedos que crecen concéntricamente. Con frecuencia, los tumores papilares crecen hacia el centro de la vejiga sin crecer hacia las capas más profundas de la vejiga. A estos tumores se les llama *cánceres papilares no invasivos*, en ocasiones cuando es de grado muy bajo se le llama *neoplasia papilar de bajo potencial maligno*. Este cáncer suele tener un pronóstico muy favorable, en los siguientes párrafos se presenta un caso diagnosticado desde el punto de vista de imagen mediante análisis hechos en el Laboratorio

Médico del Chopo, nuestro centro de trabajo.

## JUSTIFICACIÓN

Al ser una patología poco frecuente en pacientes menores de 55 años, existen escasos reportes; motivo por el cual se decide describir la presentación clínica y el diagnóstico por imagen mediante la ecografía, TC (Tomografía Computada) y cistoscopia.

## OBJETIVO

Describir el cuadro clínico y el diagnóstico temprano por imagen del carcinoma de células de transición (uroteliales) en vejiga urinaria.

## METODOLOGÍA

Se realizó un estudio observacional y descriptivo del caso clínico de un paciente con hematuria, a quien se le realizó rastreo ecográfico apoyados con sonda convexa de 5 MHz, así como rastreo tomográfico de abdomen y cistoscopia.

## RESULTADOS. CASO CLÍNICO

Masculino de 43 años AHF: Neoplasia cerebral por línea materna A. P. P. Tabaquismo (+) desde los 15 años a la fecha, exposición a aminas aromáticas debido a su ocupación laboral P. A. Inició padecimiento el 15 de

enero de 2015, con varios eventos de hematuria macroscópica, diagnosticándole infección de vías urinarias, por lo que recibe tratamiento con antibiótico sin mejoría, acompañándose con pérdida ponderal de 7 kg durante un periodo de tres meses.

A la exploración física sin datos de relevancia para la patología estudiada.

Se realizó rastreo ecográfico en riñones, próstata, vesículas seminales encontrándolos sin datos de patologías (Figuras 1 y 2), con equipo SIEMENS, ACUSON 150, empleando una sonda transductora convexa con una frecuencia de 5 MHz. Identificamos una imagen nodular hiperecogénica intravesical de bordes mal definidos y de contornos irregulares con un patrón interno heterogéneo localizada en la cara lateral derecha de la vejiga urinaria, midió 50 × 42 × 35 mm en sus ejes longitudinal, transversal y antero posterior con un volumen de 38.4 cc (Figuras 3 a 5). Se aplicó Doppler color y Doppler Power con lo que se observó la presencia de vascularidad (Figuras 6 y 7). Dentro de los estudios de imagen que se tomaron: la radiografía del tórax no mostró alteraciones (Figura 8). Los estudios de laboratorio se encontraron sin alteraciones en el momento del protocolo (Figura 9). El 23 de mayo de 2015 se realizó una cistoscopia

<sup>1</sup> Médico Especialista en Medicina Integrada- Ecografista AMUSEM-CMU.

<sup>2</sup> Médico Especialista en Radiólogo e Imagen, Jefe del Servicio de Ecografía Diagnóstica SMRI Laboratorio Médico del Chopo.

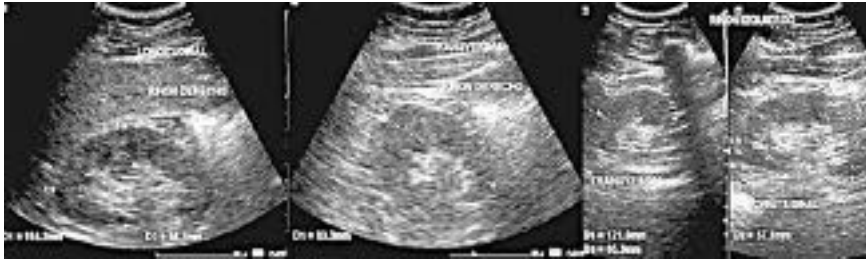

Figura 1. Riñones de tamaño normal sin alteraciones patológicas.

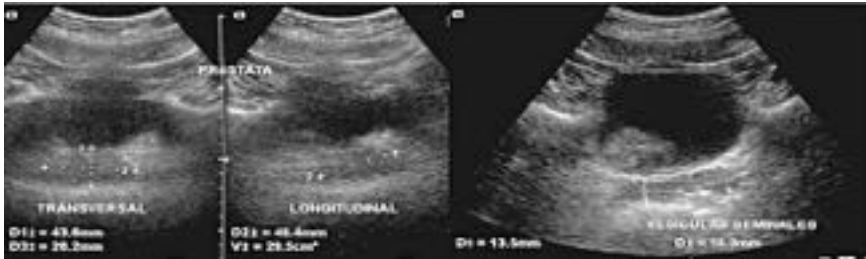

Figura 2. Próstata y vesículas seminales sin alteraciones.

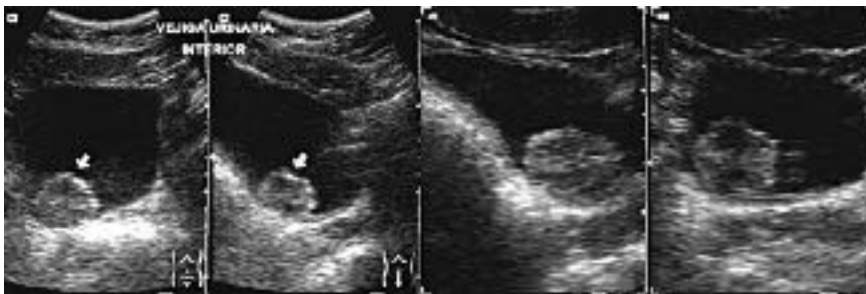


Figura 3. Imagen nodular hiperecogénica intravesical de bordes mal definidos y contornos irregulares con un patrón interno heterogéneo localizada en la cara lateral derecha de la vejiga urinaria.

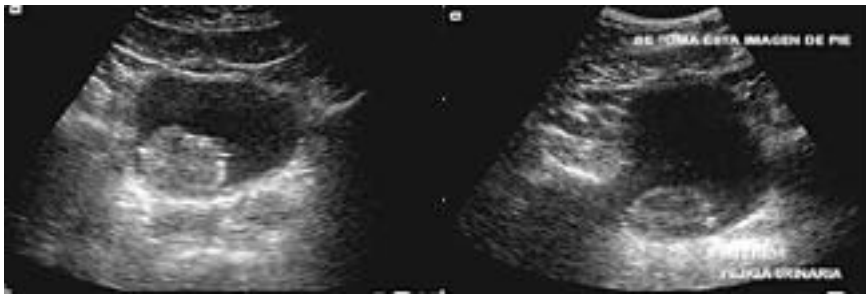


Figura 4. Imagen nodular con un patrón heterogéneo con puntos pequeños y finos ecogénicos que guardan relación con calcificaciones.

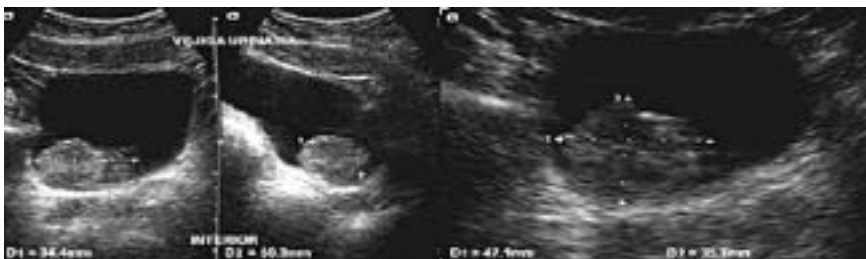

Figura 5. Imagen nodular con medidas 50 x 42 x 35 mm y 42 x 35 mm.

donde se encontraron dos frondas tumorales; la primera a 1 cm del meato ureteral izquierdo, la cual midió 10 mm (Figura 10), la segunda lesión se ubicó a 1 cm del meato ureteral derecho y midió 40 mm en su eje mayor (Figura 11). Asimismo, se realizó una tomografía axial computarizada complementaria post resección transuretral de tumores (RTU) en diferentes fases, las cuales mostraron al hígado, bazo y páncreas sin lesiones focales (Figura 12). A nivel de la pelvis los espacios presacro y periprostaticos se encuentran libres (Figura 13). El 26 de marzo 2015 se realizó, en el Laboratorio Médico del Chopo, una biopsia cuyo diagnóstico fue *carcinoma urotelial papilar de bajo grado*. El 17 de abril de 2015 se realizó una nueva revisión de las laminillas, reportándose: *DX Carcinoma urotelial no invasor de bajo grado*, patrón de crecimiento: papilar, infiltración a la lámina propia: **si** (foco sospechoso), infiltración a muscular propia: **no** y permeación a vasos sanguíneos venosos y linfáticos: **no**.

El manejo del paciente fue: resección transuretral vesical (RTUV) en marzo de 2015. Quimioterapia desde mayo de 2015 a la fecha de publicación. Adicionalmente, en septiembre de 2015, se realizó una nueva RTUV en un segundo tiempo por recidiva tumoral.

**ANTECEDENTES Y DISCUSIÓN**

La vejiga es un recipiente de músculo membranoso, que forma parte del aparato urinario, donde se acumula la orina que llega por los uréteres, proveniente de los riñones y que permanece en este recipiente el tiempo comprendido entre cada micción. La vejiga se forma a partir de la quinta semana originándose del seno urogenital se continúa con la alantoides, que tiene una base amplia en la zona de unión con él y una prolongación delgada tubular,

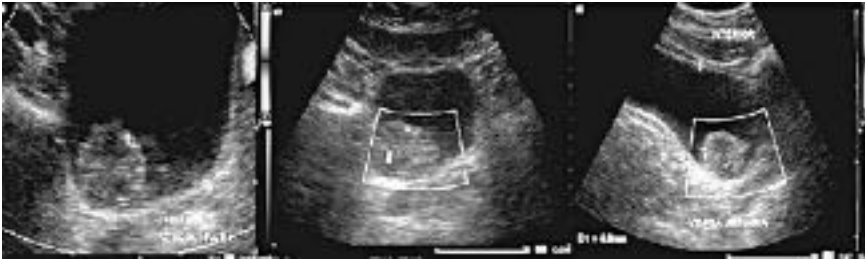

Figura 6. Doppler Color con vascularidad central y periférica.

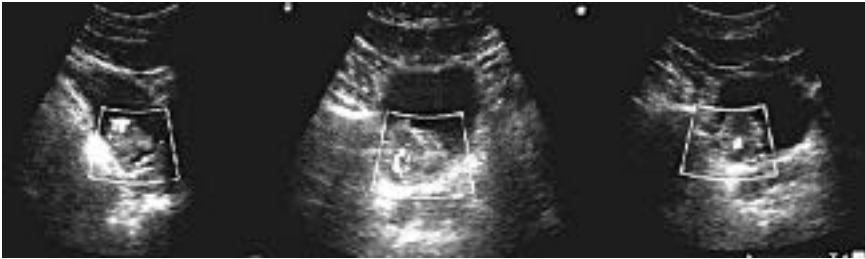

Figura 7. Doppler Power con vascularidad central y periférica.

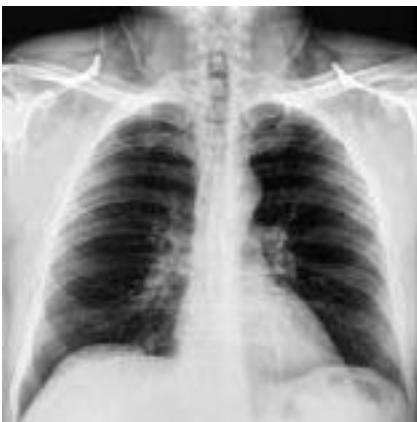

Figura 8. Placa de tórax normal.

	Parámetros obtenidos	Parámetros normales
Glucosa	104 mg/dl	55-99 mg/dl
Creatinina	0.9 mg/dl	0.7-1.3 mg/dl
Acido úrico	5.85 mg/dl	3.5-7.2 mg/dl
Hemoglobina	16 g/dl	11.5 -17.00 g /dl
Hematócrito	46.40 %	35-65 %
HCM	30.20 pg	25 a 35 pg
CHCM	34.60 g/dl	31-37 g/dl
Plaquetas	10 <sup>3</sup> µl	100-400 µl
EGO	Leucocitos x campo	0-1 Negativos
	Bacterias	negativo negativo
	Células epiteliales	+
	Eritrocitos	4-6

Figura 9. Estudios de laboratorio dentro de los parámetros normales.

que se extiende hacia el pedículo vitelino en el otro extremo (semana). Junto con parte del seno urogenital, la base dilatada de la alantoides se

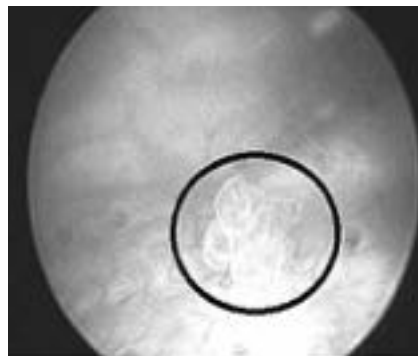


Figura 10. Lesión 1.

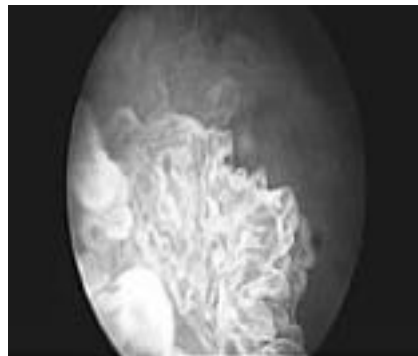


Figura 11. Lesión 2.

sigue extendiendo para dar origen a la vejiga urinaria.

**La vejiga se conforma de cuatro capas:**

1. El revestimiento más interno está compuesto de células llamadas *de*

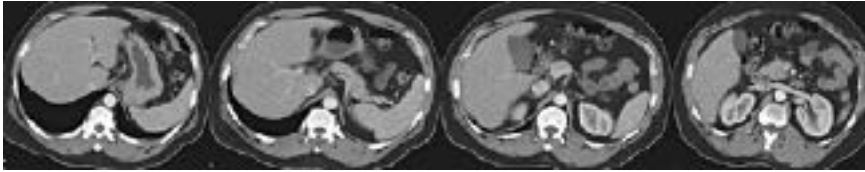
*transición o uroteliales*, y por lo tanto, a esta capa se le llama *urotelio o epitelio de transición*.

2. Debajo del urotelio hay una capa delgada de tejido conectivo, vasos sanguíneos y nervios llamada *lamina propia*.<sup>1</sup>
3. La siguiente capa es gruesa y de músculo llamada *muscularis propia*.
4. Fuera de este músculo, una capa de tejido graso conectivo separa la vejiga de los otros órganos adyacentes.

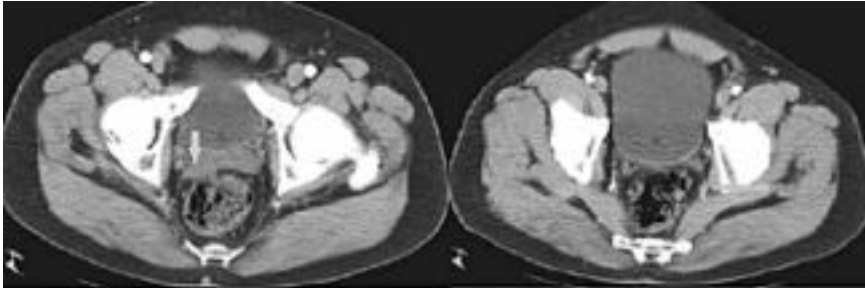
El cáncer de vejiga es la neoplasia maligna más común del tracto urinario siendo el séptimo cáncer más común en los hombres y el número 17 en las mujeres. La incidencia mundial es de 9 por cada 100,000 hombres y de 2 por cada 100,000 mujeres. En Latinoamérica, el cáncer de vejiga tiene una incidencia de 5.6 por cada 100,000 habitantes. México corresponde al 14.4% de los cánceres genitourinarios, ubicándose como el cuarto más frecuente. La mortalidad en varones es de 3 por cada 100,000 y en mujeres de 1 por cada 100,000 con muy alta variación geográfica debido al acceso desigual a los servicios de salud. La incidencia del cáncer de vejiga y la mortalidad han descendido en los últimos años debido a la disminución en la exposición a los agentes causales como el tabaquismo y a la mejoría en los sistemas de salud.

**Tipos del cáncer de vejiga**

- Carcinoma de células de transición (uroteliales), alrededor de 75 a 80%.
- Carcinoma de células escamosas, alrededor de 1 a 2%.
- Adenocarcinoma, sólo alrededor de 1%.
- Carcinoma de células pequeñas, menos de 1%.
- Sarcoma, rara vez ocurre.



**Figura 12.** Imágenes de TC en diferentes fases que muestran al hígado, bazo y páncreas sin lesiones focales.



**Figura 13.** Imágenes de TC los espacios presacro y periprostaticos se encuentran libres.

Los diferentes tipos responden de manera distinta a los tratamientos.

**Tipos de carcinoma de células de transición (uroteliales)**

- El cáncer de vejiga de bajo grado es, con frecuencia, recidiva en la vejiga después del tratamiento, rara vez invade la pared muscular de la vejiga o se disemina hasta otras partes del cuerpo.
- El cáncer de grado alto, por lo general, recidiva en vejiga, tiene una alta tendencia a invadir la pared muscular y otras partes de cuerpo.

**Factores de riesgo de carcinoma uroteliales**

- El tabaquismo es el factor de riesgo más importante para el cáncer de vejiga.
- Sustancias químicas industriales como aminas aromáticas.
- Tipo de raza (mayor frecuencia en la raza blanca, pero un peor pronóstico en la raza negra).
- Edad promedio 55 a 65 años.
- Mayor frecuencia en hombres que en mujeres.
- Irritación o infección crónica de la vejiga.
- Antecedente personal de cáncer de vejiga u otro cáncer urotelial.

- Defectos congénitos de la vejiga. Antecedente familiar y mutación genética.
- Uso prolongado de la quimioterapia y radioterapia.
- Ciertas medicinas o suplementos herbarios.
- El arsénico presente en el agua potable.
- Poco consumo de líquido.
- Vejiga neurógena y uso de sondas permanentes.

**Cuadro clínico**

- En la mayoría de los casos es asintomático.
- Hematuria macroscópica o microscópica de 75 a 85%.
- Cambios en los hábitos urinarios o síntomas de irritación vesical.
- En caso de enfermedad más avanzada se presenta dolor.

**Diagnóstico**

- Historia clínica.
- Exploración física.
- Examen general de orina.
- Citología urinaria.
- Ultrasonografía.
- Urografía intravenosa.
- Tele de tórax (se busca la metástasis de pulmón).
- Cistoscopia.


- Tomografía axial computarizada.
- Resonancia magnética.

**Manejo**

Según la etapa del cáncer y otros factores, las opciones de tratamiento para las personas con cáncer de vejiga pueden incluir:

- Cirugía.
- Terapia intravesical.
- Quimioterapia.
- Radioterapia.

**CONCLUSIONES**

El carcinoma de células transicionales de bajo grado puede reaparecer con menor posibilidad de progresar; sin embargo, nuestro paciente ha presentado a corto plazo recidiva tumoral. Asimismo, la ecografía fue un método accesible para el diagnóstico temprano, el cual fue un hallazgo importante en un estudio ecográfico de vías urinarias donde se demuestra que la experiencia en la diferenciación de tejidos sanos y patológicos juega un papel importante en la orientación para el médico tratante. 

**REFERENCIAS BIBLIOGRÁFICAS**

- Mayorga G. E., y col. (2014). Aplicación de nomogramas en México para cáncer de vejiga en pacientes del Hospital General "Dr. Manuel Gea González". *Revista Mexicana de Radiología*. 74(1):3-8.
- Masami Yamamoto C., y col. (2010). Diagnóstico incidental de tumor vesical por ecografía ginecológica transvaginal. *Revista Chilena de Obstetricia y Ginecología*. 75(1):54-57.
- Cisneros A.R. de la Rosa, y col. (2015). Experiencia en el tratamiento de cáncer vesical. *Revista Mexicana de Urología*. 75(2):58-63.
- Babjuka M., y col. (2012). Guía clínica del carcinoma urotelial de vejiga no músculo-invasivo de la Asociación Europea de Urología. Actualización 2011. *Actas Urológicas Españolas*. 36(7):389-402.

# Hidrops por cardiopatía congénita y síndrome de Ballantyne

**Autores:** López S. LE., Escobedo A. F., Mendoza MM., Hilton C. JM., Cantú S. EK., Lugo C. MP.

**L**a hidropesía fetal (hidrops) es una condición clínica que se caracteriza por la acumulación anormal de líquidos que lleva a un exceso extracelular de éstos en los tejidos blandos (edema) y en alguna de las cavidades serosas del feto (ascitis, derrame pleural o pericárdico). Dicha patología se detecta por ultrasonido. Asimismo, la hidrops no inmune se refiere específicamente a los casos sin aloinmunización, representa al 90% de los casos y su prevalencia es 1 en 1,700 a 3,000 embarazos. La cardiopatía congénita es la causa más frecuente de hidrops no inmune (20%).

Para el estudio de esta patología, la historia clínica materna es fundamental, ya que orienta al diagnóstico: edad, raza, detalle de las gestaciones, ocupación, consanguinidad, etc., pueden relacionarse a patologías específicas.

## Riesgos maternos asociados a hidrops no inmune

- Mujeres con fetos que padecen hidrops no inmune pueden desarrollar síndrome de ballantyne o síndrome en espejo.
- Su incidencia es desconocida al no ser diagnosticado oportunamente.
- La madre presenta edema, el cual asemeja al feto hidrópico.

- Se puede presentar como una forma de preeclampsia caracterizada por:
  - Edema (90%)
  - Hipertensión (60%)
  - Proteinuria (40%)
- Debido al riesgo del manejo expectante, se recomienda que el nacimiento no se retrase si la condición materna se deteriora.
- Existen reportes de casos en donde se ofrece tratamiento prenatal al feto hidrópico, con resolución de éste y simultáneamente el síndrome de ballantyne.

A continuación analizaremos un caso de hidrops, revisaremos la información y comentaremos algunas pautas para el manejo de este tipo de pacientes.

## OBJETIVO

Diagnosticar causas de hidrops fetal por ultrasonido para conocer su etiología y ofrecer, si es posible, un tratamiento prenatal.

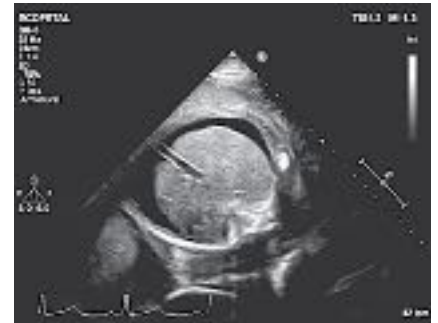## RESUMEN CLÍNICO

- Mujer de 25 años, G2 A1, embarazo de 29 semanas referida por hallazgos ultrasonográficos fetales compatibles con hidrops.
- Se estudió la cardiopatía congénita como posible causa.

## Confirmación de diagnóstico de envío

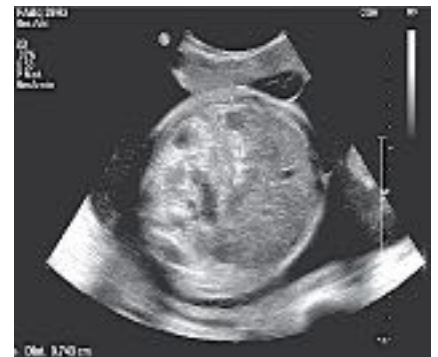## Hallazgos ultrasonográficos

- La Figura 1 muestra una imagen con ascitis.



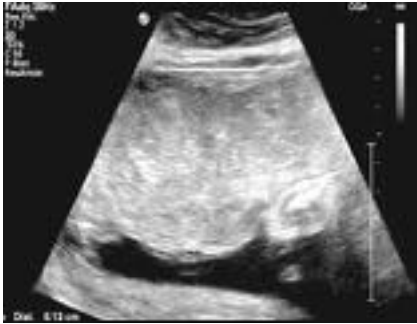**Figura 1.** Imagen correspondiente a la ascitis en la paciente.

- Edema de tejidos blandos (Figura 2).



**Figura 2.** Imagen correspondiente al edema de tejidos blandos en la paciente.

- Placentomegalia.

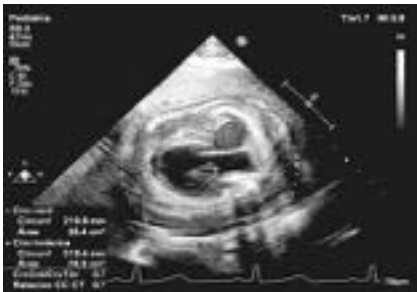

**Figura 3.** Imagen correspondiente a la placentomegalia en la paciente.

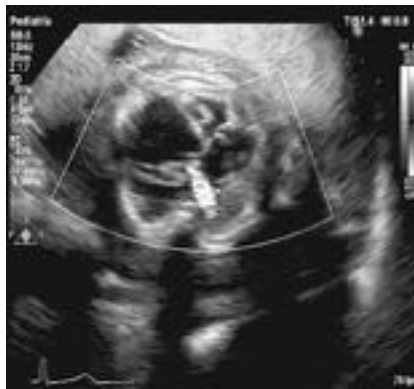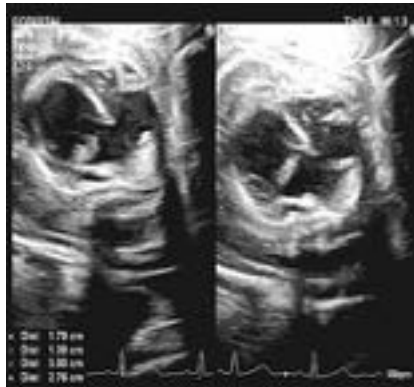**Ecocardiografía avanzada**

La ecocardiografía fetal ha evolucionado desde la simple evaluación del ritmo cardiaco fetal, hasta la posibilidad de diagnosticar malformaciones congénitas de forma muy temprana (antes del segundo trimestre de gestación en algunos casos) para ofrecer un tratamiento adecuado en el caso de que se tenga esa posibilidad. Las anomalías diagnosticadas en el feto fueron:

- Corte de cuatro cámaras situs solitus.



- Cardiomegalia.
- Asimetría de cavidades.
- Foramen oval 6.7 mm con corto circuito bidireccional, principalmente de izquierda a derecha.
- Insuficiencia mitral severa por dilatación de anillo.
- Válvula aórtica atrésica de 3.3 mm.
- Hipoplasia severa del arco aórtico.
- Disfunción diastólica y sistólica del ventrículo izquierdo.

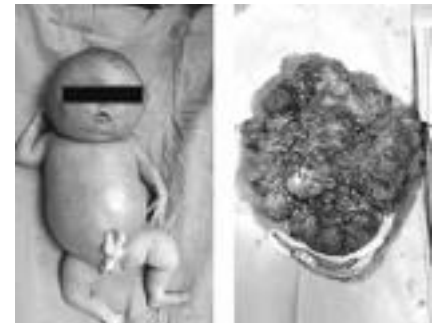

**RESUMEN CLÍNICO**

- La paciente permaneció en hospitalización para continuar con el protocolo de estudio hasta llegar al diagnóstico definitivo:
  - Insuficiencia mitral severa.
  - Válvula aórtica atrésica.
  - Hipoplasia severa arco aórtico.
- Se descartaron la aloinmunización, infecciones y otras.
- Posteriormente, la madre debutó con "síndrome de ballantyne o síndrome en espejo" complicación poco frecuente donde la madre desarrolla edema que imita al del feto hidrópico.
- El cuadro cursó con edema (ascitis y derrame pleural), hipertensión arterial y proteinuria (similar a pre-eclampsia).
- Dada la inestabilidad hemodinámica de la paciente se interrumpió el embarazo.

**RESULTADO**

- Se obtuvo un recién nacido femenino con un peso igual a 2,300 g y una talla igual a 41 cm en paro cardiorrespiratorio. ☹️



# Mesa Directiva



**DRA. NORMA LORENA  
Tello Aguilar**

**Presidenta**

Diplomado de Ultrasonografía Médico Diagnóstica, AMUSEM, Certificación del CMRI. Fellow en Ultrasonografía Gineco-obstetricia y Medicina Reproductiva por el Hospital de Santa Creu y Sant Pau Barcelona, España. Reconocimiento por la Sección Ecográfica de la Sociedad Española de Ginecología y Obstetricia (SESEGO).



**DR. DAVID ISRAEL  
Ojeda Mendoza**

**Vicepresidente**

Médico cirujano egresado de la Universidad Veracruzana. Maestría en Administración Médico Familiar IMSS, UNAM. Ultrasonografista UABJO. Vicepresidente y Fundador de la SOE. Certificado en Exploración Ultrasonográfica por Fetal Medicine Foundation.



**DRA. ANGÉLICA  
Téllez Pineda**

**Secretaria**

Médico cirujano egresada de la Facultad de Estudios Superiores Iztacala UNAM. Diplomado en Ultrasonografía Médico Diagnóstico por AMUSEM.

# 2016- 2018



**DRA. GUADALUPE**  
**Sólis Galdámez**

**Vocal de eventos científicos**

Médico cirujano egresada de la Universidad Autónoma Benito Juárez de Oaxaca. Médico especialista en ultrasonido y gerantogeriatra por la UNAM. Médico nutrióloga recertificada por UAG Chicago. Médico acupunturista por el IPN. Jefa de ultrasonido INAPAM.



**DR. CARLOS ALEJANDRO**  
**Alarcón Urdaneta**

**Tesorero**

Médico cirujano y partero, egresado de la Benemérita Universidad Autónoma de Puebla. Diplomado de Ultrasonografía Médico Diagnóstica, AMUSEM. Miembro titular AMUSEM. Miembro asociado de la ISOUG. Médico adscrito al departamento de Radiología e Imagen, Hospital General de Cholula, Puebla.



**DRA. YASMÍN ROCÍO**  
**López Martínez**

**Vocal de eventos científicos**

Médico cirujano y partera, egresada de la Escuela Superior de Medicina del IPN. Especialista en ultrasonido diagnóstico. Médico titular de la AMUSEM. Certificación por el CMRI. Médico del Centro Especializado en ultrasonido Diagnóstico (CEULDD). Profesora del Curso de Ultrasonido en Ginecología y Obstetricia para residentes del Hospital Juan Graham Casasús, de Tabasco.



**DRA. TANIA**  
**Canseco Zepeda**

**Vocal de eventos sociales**

Médico cirujano egresada de la Universidad "Justo Sierra". Diplomado de Ultrasonografía Médico Diagnóstica, AMUSEM. Miembro titular AMUSEM. Maestría en Ultrasonido Diagnóstico, Universidad Mesoamericana. Médico adscrito al servicio de ultrasonido en Ecodiagnóstica y Mexfam, Ciudad de México.

# Concluye con éxito el Congreso Internacional AMUSEM 2016

Los doctores Bienvenido Puerto y Miguel Meráz recibieron medalla al mérito



**D**el 29 de marzo al 2 de abril se llevó a cabo el 35 Congreso Internacional de Ultrasonido AMUSEM 2016, cuya sede fue el Centro de convenciones "Doña Cinia González Díez" del Hospital Español.

En presencia de los integrantes de la Mesa Directiva 2014-2016, encabezada por el doctor Salvador Gutiérrez se dio la bienvenida a los médicos asistentes que como cada año se congregaron para conocer los avances en ultrasonografía y sus aplicaciones.

Las actividades académicas incluyeron el curso Precongreso dedicado al tema de Doppler obstétrico, el curso Transcongreso de Cerebro y corazón fetal, así como, conferencias y talleres que proporcionaron

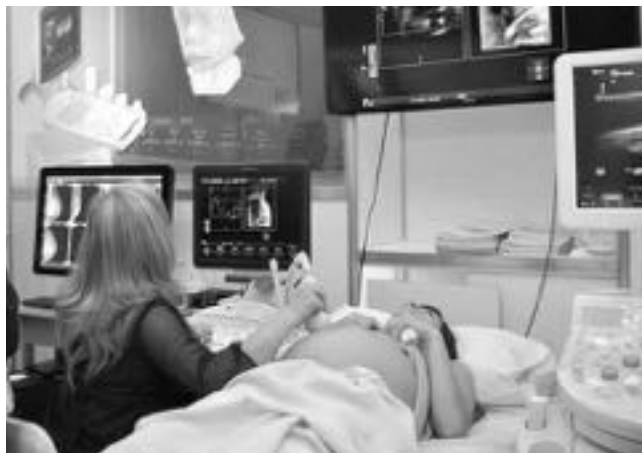

un panorama sobre los usos del estudio ecográfico tanto en obstetricia como en otras áreas de la medicina.

La plantilla de ponentes estuvo integrada tanto por profesores nacionales como extranjeros, que lo-

graron transmitir su experiencia y conocimientos en cada una de sus charlas.

Como ponentes nacionales participaron los doctores: Carlos Alarcón, Edna Aizpuru, Leonor Bastida,



Manuel Cal y Mayor, Mónica Cruz, Rogelio Cruz, Nayeli Fragoso, Salvador Gutiérrez, Mario Guzmán, Jorge Hernández, Israel Juárez, Antonio Méndez, Miguel Meráz, Marisol Meráz, Jorge Ortega, Héctor Oviedo, Jorge Rivero, Alfonso Rodríguez, Israel Sánchez, Carlos Santillán, Nancy Sierra y Guadalupe Solís.

### **PARTICIPACIÓN INTERNACIONAL**

Este año la participación de los profesores internacionales estuvo a cargo de los doctores: Gustavo Malinger (Israel), Bienvenido Puerto (España), Diego Barca (Argentina), Daniel Cafici (Argentina), Flavia Correa (Portugal), Roberto Gori (Argentina), Mauricio Herrera (Colombia) y José Luis Peiró (Estados Unidos).

Al entrevistar al doctor Gustavo Malinger, director de la División de Diagnóstico Prenatal y co-director de la Clínica de Neurología Fetal en Wolfson, agradeció la invitación de la AMUSEM, pues dijo, “este tipo de congresos son muy importantes porque dan la posibilidad de transmitir el conocimiento y llevar a los médicos ultrasonografistas a un mejor nivel”.

En cuanto a su intervención en el curso Transcongreso sobre Cerebro fetal, destacó que dado los casos de Zika que se han presentado en algu-

nas regiones de América Latina, es importante capacitar a los médicos “para hacer un ultrasonido de mejor calidad, que permita hacer los diagnósticos de enfermedades de forma temprana”.

Adicionalmente, el doctor Bienvenido Puerto, especialista en ecografía y medicina fetal del Instituto de Ginecología, Obstetricia y Neonatología del Hospital Clínic de Barcelona reconoció que el congreso cumplió con los objetivos de actualización y formación a través de las distintas ponencias donde se trataron temas actuales.

Diego Barca, jefe del servicio de Ecografía del Sanatorio Finochietto, señaló que lo importante en estas actividades es “compartir las experiencias para que la gente se actualice y pueda aplicar estos conocimientos en su práctica diaria”.

Por su parte, José Luis Peiró, director de cirugía endoscópica fetal del Centro Fetal de Cincinnati, refirió que el campo de la cirugía fetal inició de la mano del doctor Michael Harrison, cirujano de la Universidad de California; y desde entonces esta área de la medicina ha evolucionado y se ha extendido a otras partes del mundo.

En la práctica médica –apuntó– el screening es básico para poder



**Dr. Salvador** Gutiérrez.

detectar malformaciones a tiempo, para después referir a las pacientes a centros especializados que ofrecen tratamientos o terapias. Y en este sentido, “estamos trabajando a nivel internacional, todos los que nos dedicamos a esto, en mejorar las técnicas y el pronóstico de las pacientes que hace años eran totalmente descartadas”.

### **RECONOCIMIENTO A LA LABOR DOCENTE**

Como cada año, la AMUSEM realizó la ceremonia de entrega de medallas al mérito, en esta ocasión, los

doctores Miguel Amado Meráz Concha, profesor nacional; y Bienvenido Puerto Navarro, profesor internacional, la recibieron.

El doctor Miguel Meráz, expresidente de la AMUSEM y egresado de la Universidad Autónoma Benito Juárez de Oaxaca (UABJO), institución donde coordina y funge como profesor titular del Diplomado de Ultrasonido Médico Diagnóstico, desde hace 10 años lleva a cabo el Mamaratón, labor altruista que tiene como objetivo la realización gratuita de mamografías a mujeres oaxaqueñas, apoyados por la Fundación Elda Concha, la Facultad de Medicina y Cirugía de la UABJO, estudiantes y egresados del Diplomado, médicos de la AMUSEM y algunas casas comerciales.

Al tomar la palabra, el doctor Meráz se mostró muy emocionado y agradeció a los miembros de AMUSEM por el reconocimiento otorgado. Dedicó esta medalla a su familia y reconoció que “sin ellos no hubiera llegado hasta aquí”.

Por su larga trayectoria y sus aportaciones a la ultrasonografía, el doctor Bienvenido Puerto se hizo merecedor a la medalla al mérito como profesor internacional. El doctor Puerto realizó sus estudios de medicina en la Universidad de Barcelona en el Hospital Clínic de Barcelona –que ha sido pionero y formador de grandes científicos de la medicina fetal–. Dentro de su extensa trayectoria, el doctor Puerto ha sido consultor senior; jefe de la sección de Ecografía-Área de Medicina Fetal del Instituto de Ginecología, Obstetricia y Neonatología del Hospital Clínic de Barcelona (hasta 2015 cuando se jubiló de este cargo); y profesor asociado de Obstetricia y Ginecología.

También es miembro del Institut d'Investigacions Biomèdiques August Pi i Sunyer (IDIBAPS). Miembro de la



Junta Directiva de la sección de Ecografía de la Sociedad Española de Ginecología y Obstetricia. Asimismo, ha dirigido tesis doctorales y publicado más de 90 artículos científicos

en revistas internacionales con factor de impacto.

Con toda una vida dedicada a la ecografía, el doctor Puerto ha sido



**Doctores** Raúl Castillo, Daniel Cafici, Arturo Gutiérrez, Jorge Ortega y Salvador Gutiérrez.



**Doctores** Norma Tello, Daniel Cafici y Salvador Gutiérrez.



**Doctores** Bienvenido Puerto y Mónica Cruz.



**El Dr.** Miguel Meráz recibió la medalla al mérito como profesor nacional.

profesor de destacados especialistas como Eduardo Gratacós, Francesc Figueras, José María Martínez, Olga Gómez, así como el grupo mexicano de medicina fetal liderado por los doctores Rogelio Cruz y Antonio Méndez.



**Dr. Gustavo** Malinger.



**Doctores** Bienvenido Puerto y Miguel Meráz.



**Doctores** Raúl Castillo, Edna Aizpuru, Israel Juárez y Angélica Téllez.



**Doctores** Bienvenido Puerto, Norma Tello y Salvador Gutiérrez.

El galardonado dijo sentirse muy honrado, y agregó, “que es una medalla compartida con todos los que hace mucho nos dedicamos a la ecografía”. Destacó que la ecografía ha sido muy importante “porque ha

dado un giro a la especialidad de la obstetricia” y su atención, dando como resultado la división de dos áreas de estudio: la medicina materna fetal y la terapia fetal.

De igual manera, se hizo un reconocimiento especial al doctor Alfonso Rodríguez Rangel, quien se desempeñó como coordinador de enseñanza de la AMUSEM durante más de 20 años.

El doctor Alfonso Rodríguez egresado de la UNAM, especialista en ultrasonido diagnóstico y maestro en Educación con especialidad en Procesos de Enseñanza-Aprendizaje, por el Instituto Tecnológico de Estudios Superiores de Monterrey, en su labor como coordinador de enseñanza formó a más de 25 generaciones de médicos ultrasonografistas. Entre sus aportaciones destacan la creación de las guías para la realización del estudio y reporte ultrasonográfico para la Asociación, así como los Programas de Educación Ultrasonográfica Continua.

El doctor Rodríguez agradeció a su familia y a los amigos de la AMUSEM, así como, a los pacientes y alumnos “porque gracias a ellos es que día con día trabajamos y, son el motor que nos hacen estar a la vanguardia y actualizados”.

### CAMBIO DE MESA DIRECTIVA

En el marco de este Congreso Internacional tomaron posesión los integrantes de la Mesa Directiva para el periodo 2016-2018, encabezada por los doctores: Norma Lorena Tello Aguilar, presidenta; Arturo Felipe Gutiérrez Galindo, vicepresidente; David Israel Ojeda Mendoza, secretario; Carlos Alejandro Alarcón Urdaneta, tesorero.

Mientras que las doctoras María Guadalupe Solís Galdámez y Yasmín Rocio López Martínez fueron

designadas como vocales científicas; Martha Angélica Téllez Pineda y Tania Cristina Canseco Zepeda ocuparán el cargo de vocales de eventos sociales.

La Comisión de Honor y Justicia quedó conformada por los doctores: Juan Carlos Aguilar García, Carlos Alarcón Hernández, Leonor Bastida Martínez, Jorge Ortega Vela y Carlos Santillán del Río.

### CLAUSURA DE ACTIVIDADES

Después de cinco días de actividades y experiencias compartidas entre profesores y asistentes, se dio por concluido el 35 Congreso Internacional de Ultrasonido en Medicina AMUSEM 2016.

En la ceremonia de clausura se llevó a cabo la premiación de los ganadores en la categoría de trabajos electrónicos, que impulsa la investigación de los médicos mediante la participación de sus trabajos de investigación, revisión y casos clínicos. Los premiados se hicieron acreedores a una beca para el siguiente congreso y la publicación de sus trabajos en la revista de la AMUSEM.

Este año los ganadores fueron los doctores: Ignacio Márquez, del Hospital Regional Adolfo López Mateos del ISSSTE, quien obtuvo el primer lugar por su trabajo sobre Malformaciones mullerianas; el segundo lugar fue para Laura López, del Centro Médico Nacional 20 de Noviembre del ISSSTE, por su investigación sobre Hidrops por cardiopatía congénita y síndrome de Ballantyne. El tercer lugar fue para Rocío Sarabia, del Laboratorio Médico del Chopo, quien presentó el trabajo Detección temprana del carcinoma de células de transición en la vejiga urinaria.

Los ganadores del Concurso de diagnóstico Quiz, que cada año



incorpora nuevos casos con el fin de fomentar la participación de los asistentes, tuvo como ganadoras a las doctoras: Nora Castillo y Rocío Sarabia, quienes recibieron un presente por su participación.

De esta forma, se dieron por finalizadas las actividades de este magno evento que reunió a colegas

y amigos. Dando inicio a los preparativos para la edición número 36 del Congreso Internacional AMUSEM 2017.

### NUEVAS DIRECTRICES

La doctora Norma Lorena Tello, presidenta de la AMUSEM para el periodo 2016-2018, señaló que así



como en el país están ocurriendo cambios, éstos también son necesarios en la Asociación: “cambios en bienestar del alumnado, académicos y de la propia Mesa Directiva, que reflejen que las cosas se están haciendo bien”.

Durante su gestión se trabajará en la reestructuración paulatina

de la AMUSEM con la ayuda de los profesores, alumnos, socios y Mesa Directiva, ya que “es necesario que la Asociación resurja y para ello son necesarios cambios de fondo”.

El plan de trabajo de la nueva administración contempla la promoción de una plataforma de acción conjunta con sociedades afines, ya


que “la AMUSEM puede ser el eje conductor junto con otras sociedades científicas, académicas y económicas (industria) para impulsar cambios estructurales relevantes” que contribuyan en la formación de profesionales de la salud.

Asimismo, se seguirá fortaleciendo la formación continua que imparte la Asociación, para lo cual se implementará una plataforma virtual que permita el contacto con profesionales “brillantes de cada área”, que con su experiencia fortalezcan el conocimiento de la comunidad de la AMUSEM. Adicionalmente, se crearán novedosas materias para el diplomado.

Además de las sedes actuales con las que existe vinculación, se contarán con otras sedes de prestigio que le darán un “mayor realce a nuestra institución y al diplomado”.

Otra área importante será la captación de socios, a lo largo de muchas décadas la AMUSEM ha desempeñado un papel relevante en la formación continua de profesionales; y en este sentido, se dará seguimiento a la formación de los asociados y médicos del diplomado con especial interés en la promoción de un número mayor de cursos de actualización.

El plan estratégico contempla la invitación a nuevos profesores —expertos en las diferentes áreas— que a su vez puedan abordar temas tanto en la parte clínica como en la ecográfica.

La doctora Tello cerró su discurso con: “la AMUSEM no debe ser considerada como refugio de unos cuantos. Es necesaria la apertura para gente joven, con nuevos bríos, brillantes, nuevas ideas y, sobre todo, deseos de trabajar con honestidad, lealtad, con deseos de impulsar a la institución hacia grandes rumbos”. 

# Anomalías fetales: diagnóstico y atención oportuna



**L**a Asociación Mexicana de Ultrasonido en Medicina (AMUSEM) realizó el 18° *Curso de Actualización en el Diagnóstico Prenatal de Anomalías Fetales* en el Hospital de la Mujer, el evento fue inaugurado por la doctora Norma Tello, presidenta de la AMUSEM para el periodo 2016-2018.

Este curso tuvo como objetivo actualizar a los médicos acerca del

diagnóstico prenatal y el pronóstico de los defectos estructurales más frecuentes en el feto. La coordinación de esta actividad académica estuvo a cargo de los doctores Raúl Castillo, profesor titular; y Angélica Téllez, profesora adjunta.

Se revisaron temas, como: embriología del embarazo temprano y tipos de anomalías estructurales congénitas, factores genéticos y

bioquímicos de anomalías cromosómicas, evaluación ecográfica de la cara fetal, anomalías fetales de tórax, restricción del crecimiento intrauterino. También, se incluyeron la anatomía cardíaca y su abordaje ecográfico, principales tipos de malformaciones en abdomen, malformaciones esqueléticas, anomalías de vías urinarias, detección de los defectos del tubo neural, así como aspectos éticos y legales de

la práctica profesional del médico ultrasonografista.

En este evento se contó con la participación de médicos destacados como: María Cristina Márquez, Edna Aizpuru, Norma Tello, Héctor Oviedo, Manuel Casillas, Fernando Sedeño, Yolanda Rivas, Salvador Gutiérrez, José Antonio Méndez y Miguel Meráz.

### FRECUENCIA DE MALFORMACIONES

Durante su ponencia la doctora María Cristina Márquez, catedrática de la UNAM, destacó que el periodo de mayor sensibilidad para el desarrollo de alguna anomalía severa es entre la tercera y octava semana, mientras que a partir de la novena semana pueden presentarse alteraciones de menor magnitud.

Al final de la quinta semana de gestación el embrión ya ha desarrollado su corazón y ha empezado a latir; “la característica de la etapa embrionaria es que aparece el esbozo de todos los órganos y de la novena semana en adelante siguen creciendo”, dijo la doctora María Cristina Márquez.

A partir de la semana 16 es posible identificar no sólo la estructura sino además anomalías congénitas. La doc-



**Dra. Edna Aizpuru.**

tora en Ciencias Biológicas señaló que la mayor parte de las malformaciones tienen una causa desconocida (50%), 25% son multifactoriales, 10% cromosómicas, 8% monogénicas y 7% están asociadas a factores ambientales.

En el desarrollo del feto pueden intervenir factores ambientales –teratógenos– que pueden ocasionar alteraciones, pero también son importantes los nutrientes que la madre provee al feto.



**Dr. Héctor Oviedo.**

### FACTORES TERATÓGENOS

En la teratogénesis intervienen factores como la edad gestacional y la susceptibilidad del individuo. Los teratógenos se clasifican en factores: *biológicos, químicos y físicos.*

- Los **biológicos** se asocian con edad materna avanzada, obesidad y diabetes mellitus.
- Los **químicos** están relacionados con deficiencia de ácido fólico, exceso de vitamina A, tabaquismo, alcoholismo y plomo.
- En los **físicos** destacan la contaminación por ruido, radiación y uso excesivo de aparatos electrónicos.

Los defectos morfológicos más frecuentes son: anoftalmía bilateral, afaquia (ausencia del cristalino), atresia esofágica y polidactilia. En el caso de las deformaciones, éstas se refieren a las alteraciones del órgano –que inicialmente tuvo un desarrollo normal– debido a un factor intrínseco, y un ejemplo es el pie equinovaro.



**Los participantes** conocieron las actualidades en diagnóstico prenatal.

La disrupción se define como la interrupción del proceso del desarrollo —que era normal— y está asociado a la acción de agentes teratógenos biológicos, físicos y químicos. Mientras que en la displasia ocurre una organización anormal de un tejido o células de un mismo origen embrionario. Los recién nacidos con esta condición son pequeños, con extremidades curvas y tórax estrecho, con posibilidades de fallecer. La presentación de patrones congénitos pueden verse afectados por una secuencia, donde “un factor determina que aparezcan otras alteraciones”.

### DIAGNÓSTICO PRENATAL NO INVASIVO

En su intervención, la doctora Edna Aizpuru, jefa del área de Genética del Hospital Ángeles Pedregal, señaló que el método de diagnóstico prenatal no invasivo debe realizarse en toda mujer embarazada, de cualquier edad y con o sin riesgo de alteraciones cromosómicas.

Por medio del tamizaje prenatal, que asocia antecedentes materno



**Dra. María** Cristina Márquez.



**Los doctores** Raúl Castillo y Angélica Téllez (de derecha a izquierda), coordinadores del curso.

con marcadores séricos y ecográficos durante el primer y segundo trimestres del embarazo, se evalúan las probabilidades de presentar las cromosopatías más frecuentes.


El marcador sérico del primer trimestre llamado *duo marcador* (hormona godatotropina coriónica + proteína A del plasma sanguíneo asociada al embarazo), se realiza entre la 11 a 13 semanas de gestación, tiene un índice de detección del 62%.

La proteína plasmática A asociada al embarazo (PAPP-A) es producida por la placenta. Cuando esta proteína presenta valores altos puede ocasionar enfermedad hipertensiva asociada al embarazo; pero, si los valores son bajos entonces provoca: muerte fetal, parto pretérmino, restricción del crecimiento, diabetes gestacional y presencia de algunos síndromes génicos como *Cornelia de Lange*.

El tamizaje prenatal del segundo trimestre se lleva a cabo entre la 15 a 18 semanas de gestación e incluye un cuádruple marcador: alfafetoproteína (AFP), gonadotropina coriónica (hCG), estriol no conjugado (E3nc) e inhibina-A (Inh-A). La

AFP es la proteína más abundante en el feto; sin embargo, los valores altos de la alfafetoproteína ocasionan defectos abiertos del tubo neural abierto, onfalocele, gastrosquisis, bandas amnióticas, desprendimiento de placenta, hemorragias fetomaternas y procedimientos invasivos.

De acuerdo con la doctora Aizpuru tanto el duo como el cuádruple marcador tienen un alto valor predictivo no sólo en la salud fetal sino también en las complicaciones del embarazo.

El doctor Raúl Castillo, profesor titular de este curso, señaló que entre las anomalías asociadas a patología cromosómica la más frecuente es la Trisomía 21 (Síndrome de Down), con una incidencia media de 1.3 por cada mil nacidos. Debido a la estrecha asociación entre las anomalías cromosómicas y las malformaciones estructurales, “un alto porcentaje de fetos con cariotipo anormal puedan ser identificados en el curso de un estudio ecográfico detallado”. De ahí la importancia de que los médicos tengan los conocimientos para realizar un correcto estudio de ultrasonido. 

# Restricción del crecimiento intrauterino



**D**urante la gestación existen algunos factores que inciden para que el feto alcance el tamaño adecuado de acuerdo a su potencial biológico: raza, genética y —el más importante— la nutrición de la madre en el embarazo.

Como parte de las sesiones académicas bimestrales de la Asociación Mexicana de Ultrasonido en Medicina (AMUSEM), se llevó a cabo la conferencia *Alteraciones del crecimiento fetal: restricción del crecimiento intrauterino*, a cargo del doctor Édgar Mendoza Reyes, jefe de medicina fetal del Centro Médico Nacional La Raza del IMSS.

La restricción del crecimiento intrauterino es una falla en el feto que no permite alcanzar el tamaño que corresponde para su potencial biológico. Esta alteración del crecimiento tiene repercusiones a corto y largo plazo. A corto plazo son fetos prematuros que requerirán de terapia intensiva y presentarán problemas renales, hemorragia ventricular y problemas de sepsis. A largo plazo,



cuando se llega a la vida adulta tienen una alta demanda de los servicios de salud, es decir, se ha observado que estos pacientes “tienen mayor incidencia de problemas cardiovasculares, metabólicos y emocionales”.

## FACTORES DE RIESGO

Los factores de riesgo asociados a la restricción del crecimiento intrauterino pueden agruparse en *maternos, fetales y placentarios*. Los factores maternos están relacionados con la hipertensión durante el embarazo,

las enfermedades autoinmunes, patologías cardíacas, toxicomanías (sobre todo el tabaquismo y la adicción a la cocaína), malnutrición, edad materna extrema y enfermedades periodontales. En el caso de inhalación de cocaína se producen alteraciones en el crecimiento intrauterino y, además, se incrementa la posibilidad de que el feto presente muerte súbita mientras que los factores fetales están relacionados con padecimientos genéticos, malformaciones fetales, embarazos múltiples e infecciones fetales; así como anomalías placentarias.



**Doctores** Guadalupe Solís, Angélica Téllez, Édgar Mendoza, Norma Tello y Tania Cristina Canseco.



**Dr. Édgar** Mendoza.

La incidencia de restricción del crecimiento intrauterino es de 10 a 23%, en embarazos de alto riesgo tienen una incidencia de 35%, mientras que en embarazos de bajo riesgo las posibilidades de ocurrencia son de 10%.

### CLASIFICACIÓN

Esta alteración del crecimiento fetal se clasifica en: *severa*, *temprana* y *tardía*. La restricción severa se caracteriza porque son fetos por debajo del percentil 3, que tienen el peor pronóstico y un alto riesgo de morbilidad perinatal (se estima que es 70%). La restricción del crecimiento intrauterino temprano ocurre antes de la semana 32 de gestación y está asociada con alteraciones placentarias; mientras que la restricción del crecimiento intrauterino tardío es más frecuente (tiene una mayor incidencia de mortalidad), se presenta posterior a la semana 32 y está relacionado con preeclampsia.

Las principales morbilidades relacionadas con esta alteración del crecimiento fetal son: bajo peso al nacer y prematuridad. Ésta última condición puede desencadenar displasia broncopulmonar, síndrome de distres respiratorio, hemorragia

intraventricular y enterocolitis necrotizante.

En el parto pretérmino existe un riesgo de 35 a 50% de riesgo de mortalidad, mientras que en un embarazo a término las probabilidades de muerte son de 20%.

### EXPLORACIÓN

La primera estructura que presentará anomalía en el crecimiento fetal es el abdomen, ya que la circunferencia abdominal es sensible a los cambios del feto. Es necesario realizar la exploración de la paciente para identificar si presenta factores de riesgo de crecimiento intrauterino. El doctor Édgar Mendoza señala que el método más adecuado para determinar el potencial de crecimiento fetal es el ultrasonido, "lo ideal sería contar con un ultrasonido basal antes de la semana 20".

El especialista refiere que es importante realizar una correcta biometría fetal para establecer los cálculos que le permitan al médico conocer el peso del feto, que estará determinado en función de la edad gestacional y el sexo, así como saber si "tiene un crecimiento armónico" (considerado a partir de la percentil 10 hasta la 90).

En el Centro Médico Nacional La Raza los parámetros que se utilizan para este tipo de mediciones son la tabla Hadlock (2), que mide el diámetro biparietal, la circunferencia encefálica, la circunferencia abdominal y longitud del fémur, que permiten una aproximación al peso.

Una vez realizada la valoración por ultrasonido, la suma de todos los elementos como la evaluación detallada de la anatomía fetal, la biometría fetal, el grado de maduración e inserción placentaria y la medición del índice de líquido amniótico, dan una aproximación del peso del feto.

Cuando independientemente del sexo, la percentila es menor a 10 y el feto está estructuralmente íntegro se considera como un paciente pequeño para edad gestacional. Para saber si este feto tiene algún grado de restricción del crecimiento intrauterino se realiza el análisis Doppler. Si por el contrario, es un feto con anomalías estructurales como polihidramnios o con alguna alteración cromosómica, sindrómica o infecciosa, se considera como un paciente pequeño para edad gestacional anormal, que requerirá de un abordaje al igual que la madre. 📌

# Philips implementa acciones contra la morbimortalidad materno fetal



Con el objetivo de contribuir en la generación de estrategias y acciones para la disminución de la morbimortalidad materno fetal, Philips desarrolló el proyecto Conexión salud y como parte de éste, realizó el taller "Realidad materno fetal en México: Dilemas en la atención médica de mujeres y niños durante el periodo perinatal".

Para esta actividad los doctores Salvador Gutiérrez, expresidente de la Asociación Mexicana de Ul-

trasonido en Medicina (AMUSEM); Alfonso Rodríguez, coordinador académico de la AMUSEM; y Pedro Saturno, Director General adjunto del Centro de Investigación en Calidad y Encuestas del Instituto Nacional de Salud Pública impartieron sus ponencias.

De acuerdo con datos de la Organización Mundial de la Salud (OMS), se estima que en 2013, el 44% de las muertes en menores de cinco años ocurrieron durante el periodo neonatal (los primeros 28 días de vida).

Mientras que a nivel mundial la situación materna fetal ha mejorado, el doctor Pedro Saturno refirió que en el caso de México la situación es preocupante ya que no se han cumplido los objetivos de Desarrollo del Milenio de la OMS, es decir, disminuir la mortalidad infantil y mejorar la salud materna.

Dentro de los países miembros de la Organización para la Cooperación y el Desarrollo Económicos (OCDE), México tiene el índice de mortalidad infantil más alto "y es



**Dr. Pedro** Saturno.



**Dr. Alfonso** Rodríguez.



**Dr. Salvador** Gutiérrez durante su ponencia.

algo que no corresponde a un país de este nivel de desarrollo". Las principales causas de estos fallecimientos se deben a la prematuridad y asfixia. En relación a la mortalidad materna las causas más importantes están asociadas a hemorragias e hipertensión.

El doctor Salvador Gutiérrez indicó que en México la enfermedad hipertensiva es la principal causa de mortalidad materna, que puede detectarse a mediante un Doppler de arterias uterinas y la historia clínica, con este método es posible detectar hasta "un 80% de las pacientes que tendrán una preeclampsia grave". Los partos vía cesárea incre-

mentan las probabilidades de fallecimiento en las mujeres. Y en este sentido, México tiene una de las tasas de cesáreas más altas dentro de los países de la OCDE, sólo superado por Turquía.

El doctor Alfonso Rodríguez señaló que la Organización Panamericana de la Salud (OPS) estima que el 95% de las muertes maternas son prevenibles si reciben "oportuna-mente una atención digna y de calidad".

### CONEXIÓN SALUD

Valesca Schriever, Gerente de Marketing y Comunicación para Philips


HealthTech México, señaló que el proyecto Conexión salud surgió por la necesidad de desarrollar productos y acciones que dieran soluciones a la problemática de salud materno infantil en siete países de América Latina (donde tiene presencia la empresa): México, Panamá, Colombia, Brasil, Perú, Chile y Argentina.

A partir de esta iniciativa, en México la primera fase del proyecto incluyó una reunión con especialistas del Instituto Nacional de Salud Pública, AMUSEM, la Federación Mexicana de Radiología e Imagen, Aprolam (Asociación Prolactancia Materna) y el Fondo de Población de las Naciones Unidas (UNFPA).

Este dialogo entre especialistas dio como resultado un documento técnico con recomendaciones basadas en tres fundamentos para disminuir la morbilidad materna fetal:

1. Reforzar el desempeño de los sistemas de salud.
2. Fortalecer los recursos humanos.
3. Empoderamiento de los pacientes.

Donde la siguiente fase consiste en implementar un plan de acción mediante pruebas piloto en una comunidad del país, donde se instalen equipos de ultrasonido para ver de qué manera el uso de esta tecnología repercute en la salud materna infantil de esa localidad. En función de las necesidades, este proyecto se replicará en los otros seis países participantes.

Como parte del taller que se llevo a cabo en la Ciudad de México, se presentaron los equipos de ultrasonido más afines a las necesidades de ginecología y obstetricia: ClearVue 650, Affiniti 50, Affiniti 70 y EPIQ 7. 

# ADN fetal para la identificación de anomalías



Como parte de las actividades académicas, la Asociación Mexicana de Ultrasonido en Medicina (AMUSEM) realizó su sesión bimestral en esta ocasión dedicada al tema de Aplicación del ADN fetal en la consulta médica a través de casos clínicos, así como estudios de valoración del ADN fetal.

Para hablar sobre este tema se contó con la participación de los doctores Héctor Oviedo, especialista en medicina materno fetal por el Instituto Nacional de Perinatología; y Herbert García, vicepresidente médico y científico de Life in Genomics.

En su intervención, el doctor Herbert García, señaló que el ADN fetal son fragmentos de información de ADN que circulan en la sangre materna a partir de la séptima semana de gestación. Éstos representan aproximadamente el 20% de ADN total cir-

culante, libre de células de la madre. A partir de 2010 en Estados Unidos se incorporó esta prueba prenatal dentro de la práctica ginecológica, tanto en mujeres con alto como en bajo riesgo.

Actualmente, existen dos técnicas; una que analiza el genoma completo y otra que analiza algunas regiones cromosómicas. Para realizar esta prueba se toma una muestra de sangre del brazo materno, se guarda en tubos especiales y en el laboratorio “se crea una colección de fragmentos de ADN –que llamamos librerías–, se secuencian, se hace un análisis y se genera un informe”.

En comparación con otros métodos de tamizaje prenatal estándar, la prueba Prenatal Life Test de Life in Genomics tiene un mejor desempeño y presenta una alta sensibilidad, una reducción de re-

sultados falsos positivos y bajas tasas de error por fallas técnicas debido a que utiliza una tecnología más sensible: NGS (Next Generation Sequencing). El doctor Herbert García destacó que a través de estas nuevas tecnologías es posible disminuir la tasa de procedimientos invasivos innecesarios.

En su intervención, el doctor Héctor Oviedo presentó algunos ejemplos de casos clínicos donde el ADN fetal tiene una utilidad importante para el médico y la paciente.

Durante esta sesión también se llevó a cabo la presentación de tesis por parte de los alumnos de la edición 26 del Diplomado en Ultrasonografía Médico Diagnóstica, que tuvo como tema central “Ecografía pancreática en el paciente adulto mayor del Instituto Nacional de las Personas Adultas Mayores (INAPAM).”

# Inicia Curso para el entrenamiento en ginecología y obstetricia



**L**a Asociación Mexicana de Ultrasonido en Medicina (AMUSEM) inició el curso de Ultrasonido en Ginecología y Obstetricia, cuyo objetivo es dar una formación integral a los médicos en cuanto a conocimientos teórico-prácticos para la realización, interpretación e integración del uso de la ecografía en los diferentes temas de gineco-obstetricia.


Los doctores Norma Lorena Tello, presidenta de la AMUSEM; María Guadalupe Solís, vocal científica; Martha Angélica Téllez, vocal de eventos sociales; Salvador Gutiérrez, expresidente de la AMUSEM; y Alfonso Rodríguez, coordinador académico dieron la bienvenida a los médicos que a lo largo de seis

meses recibirán entrenamiento en esta área.

Dentro de este curso algunos de los temas que se revisarán incluyen: las bases físicas del ultrasonido y su manejo; la anatomía de la pelvis y la ecografía del útero, los anexos uterinos; el ultrasonido en medicina reproductiva; Doppler en ginecología; embarazo en el primer trimestre; la placenta, el líquido amniótico y el cordón umbilical. Otros conocimientos relevantes serán los marcadores cromosómicos en el primer trimestre del embarazo y las anomalías que pueden presentarse en esta etapa; el Doppler obstétrico; la biometría fetal; el estudio del feto en el segundo trimestre; el embarazo múltiple; las anomalías cromosó-

micas durante el segundo y tercer trimestre.

Como parte importante de la formación de los médicos se estudiará al feto en áreas como cerebro, columna vertebral, cara, cuello, tórax y corazón para la identificación de anomalías cardíacas, urogenitales, así como, en la pared abdominal y tracto gastrointestinal, teniendo como base los procedimientos guiados por ultrasonido con el fin de ofrecer una terapia fetal.

El entrenamiento también incluye talleres para que los médicos incorporen sus conocimientos en la práctica médica y utilicen de forma correcta los equipos de ultrasonido. 

# Inicia Curso avanzado de ultrasonido en mama



**A**nivel mundial el cáncer de mama es uno de los principales tipos de cáncer que afecta a las mujeres. De acuerdo con la Organización Mundial de la Salud (OMS), en 2012 ocurrieron 521 mil defunciones asociadas a esta causa.


En México, datos del Instituto Nacional de Estadística y Geografía (INEGI) señalan que durante 2013 el tumor maligno de mama fue la segunda causa de mortalidad por neoplasias en las mujeres de 20 años y más.

Con el objetivo de contribuir en las actividades de educación médica continua, la Asociación Mexicana de Ultrasonido en Medicina (AMUSEM) inició el Curso avanzado



de ultrasonido en mama, donde los participantes revisarán temas como: afectaciones quísticas y nodulares, lesiones atípicas, métodos alternos, integración clínica y por imagen, intervencionismo, entre otros.

Este curso está avalado por la Facultad Mexicana de Medicina de

la Universidad La Salle y estará a cargo de los doctores Salvador Gutiérrez, Profesor titular; y Fernando Mainero, Profesor adjunto. También se contará con la participación de los doctores José Alberto Sahagún, Rafael Jiménez, Alfonso Rodríguez, Manuel Antonio Cal y Mayor, y Norma Lorena Tello. 

# Curso de ultrasonido Doppler vascular periférico



**L**a doctora Norma Tello, Presidenta de la Asociación Mexicana de Ultrasonido en Medicina (AMUSEM) inauguró y dio la bienvenida al primer Curso de ultrasonido Doppler vascular periférico, dirigido a un grupo de médicos de un laboratorio privado.


Durante su entrenamiento, los participantes tendrán una formación teórico-práctica donde aprenderán las bases físicas y la instrumentación del ultrasonido Doppler.

En el área de ultrasonido Doppler de las arterias periféricas algunos temas que se revisarán, incluyen: la anatomía ecográfica, el protocolo del examen arterial, la morfología normal de las ondas de flujo, el diagnóstico de las estenosis arteriales y las anomalías vasculares congénitas.



En la ecografía Doppler venosa periférica se abordarán: los hallazgos patológicos, el sistema venoso pélvico y de las piernas, el sistema venoso superficial, los procesos trombóticos, entre otros.

Mientras que en el ultrasonido Doppler de las arterias carótidas los participantes aprenderán sobre la anatomía y técnica de realización

de los exámenes, la morfología normal de la pared arterial en escala de grises, la ecografía de la composición de la placa aterosclerótica. Asimismo, este curso incluye la revisión del ultrasonido Doppler de las arterias vertebrales. Cada módulo constará de un taller demostrativo a fin de complementar la formación de los médicos participantes. 

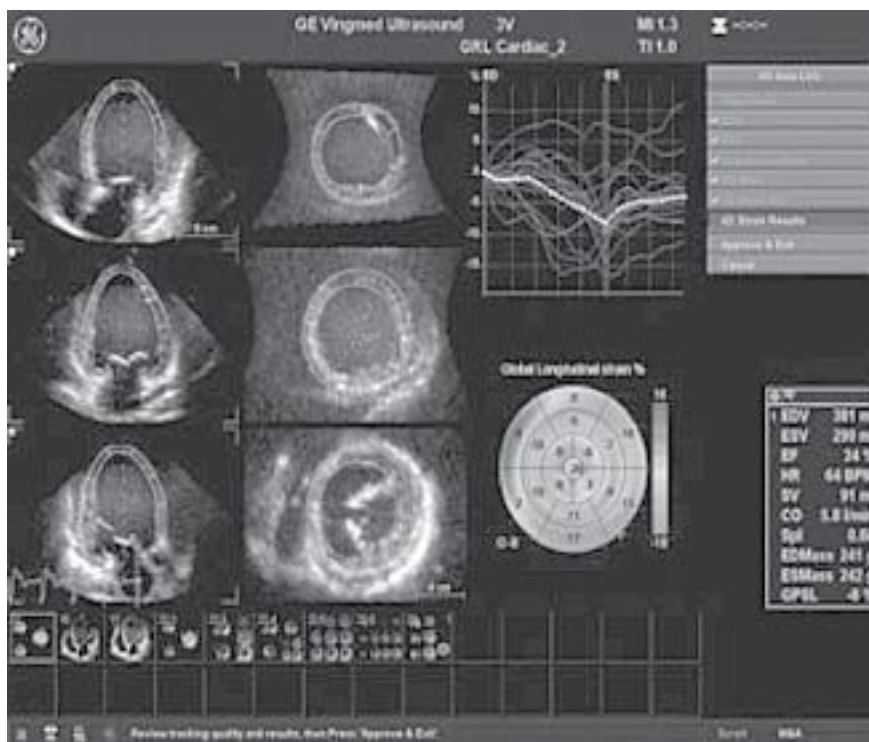
# Ecocardiografía de tensión predice riesgo de miocardiopatía hipertrófica

**I**nvestigadores de la Universidad Johns Hopkins realizaron un estudio en 400 pacientes con miocardiopatía hipertrófica (Figura 1), a quienes les dieron seguimiento durante 37 meses. El objetivo fue demostrar que mediante la ecocardiografía de tensión es posible predecir con mayor exactitud qué pacientes son propensos a presentar complicaciones derivadas de esta enfermedad.

A los participantes de este estudio les practicaron una ecocardiografía convencional y de esfuerzo para obtener datos de tensión longitudinal —una modalidad de imagenología reproducible y objetiva—, que se utiliza para cuantificar las perturbaciones sutiles en la función ventricular izquierda mediante la detección de la contractilidad sub-endocárdica y la viabilidad que, con frecuencia, preceden a un deterioro evidente de la función ventricular izquierda, medida por la fracción de eyección.

De acuerdo con Hongyun Liu, autor principal de este trabajo, la miocardiopatía hipertrófica es la condición cardíaca hereditaria más común que presenta complicaciones incapacitantes y es una causa de muerte súbita, pero a menudo no detectable en adultos jóvenes.

Los resultados mostraron que la tensión longitudinal medida por ecocardiografía de tensión se puede utilizar como una técnica de diagnóstico



**Figura 1.** Imagen de ecocardiografía de tensión.

cardiovascular, como una forma sensible y de gran alcance para evaluar los resultados de la miocardiopatía hipertrófica en los pacientes.

“La tensión longitudinal global fue capaz de predecir, de forma independiente, los resultados clave en la miocardiopatía hipertrófica, y por lo tanto, tiene el potencial de convertirse en una herramienta esencial en la evaluación del riesgo de este padecimiento”, dijo Hongyun Liu.

El estudio fue presentado como una sesión de carteles durante las

27ª sesiones científicas anuales de la Sociedad Americana de Ecocardiografía (ASE, por sus siglas en inglés), celebradas el pasado mes de junio en la ciudad de Seattle en Estados Unidos.

Fragmento. Tomado de: Medimaging (<http://goo.gl/OyQcby>).

**Fuente:** Hongyun Liu. Poster “Echocardiography in Systemic Disease” present in American Society of Echocardiography 27th Annual Scientific Sessions at the Washington State Convention Center in Seattle.



**Asociación Mexicana de Ultrasonido en Medicina, A.C.**

Ciudad de México a 13 de Septiembre de 2016.

**AVISO IMPORTANTE**  
**Presente**

Informamos a toda la comunidad médica, que el **C. Arturo Felipe Gutiérrez Galindo** con fecha 1o. de Octubre del 2016 deja de pertenecer a esta Asociación, razón por la cual desconocemos y nos deslindamos de toda relación o negociación que él pudiera establecer a nombre de la misma, a partir de esta fecha.

Sin más por el momento, me encuentro a sus apreciables órdenes.

ATENTAMENTE  
**"SONUS AD HUMANITATIS SALUTEM"**

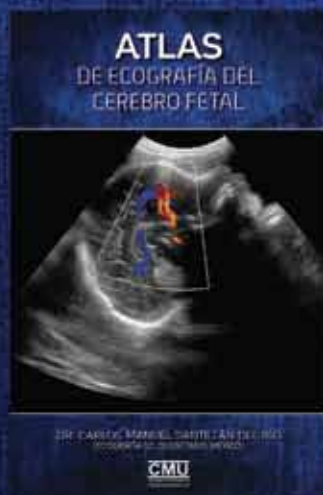---

M.C. Norma Lorena Tello Aguilar  
Presidencia período 2016-2018

ARR/tjl\*

# ATLAS

## DE ECOGRAFÍA DEL CEREBRO FETAL



- **284 Figuras con esquemas y explicaciones**
- **Anatomía del cerebro fetal, su circulación, los cortes y planos a realizar para lograr su visualización**
- **Malformaciones congénitas, cómo llegar a su diagnóstico y como realizar un diagnóstico diferencial**

A la venta en



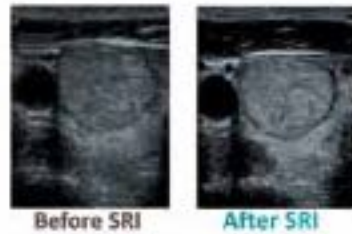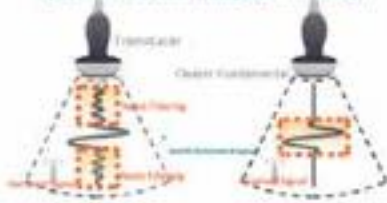
Interior del Hospital de Especialidades  
C.M.N. Siglo XXI P.B. (junto a Pagaduría)  
Av. Cuauhtémoc No. 330  
Col. Doctores, 06720, Ciudad de México  
Cel. 044 (55) 2563 0414

Oficina: Ixtlán 6-13 Col. Roma Sur  
06760 Cd. de México. Tel. 5564 6465  
marbenbooks@yahoo.com.mx  
jpmarben@gmail.com  
www.marbenbooks.com.mx

# Tecnología Alpinion, en la Cima del Desempeño

## SRI : Speckle Reduction

Speckle Reduction Imaging technology



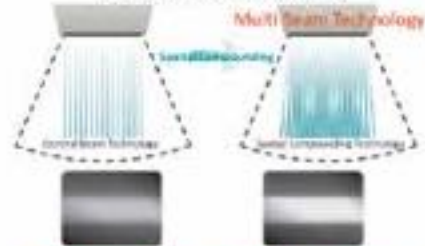
**FSRI** FullSRI™ es un avanzado algoritmo de procesamiento de imagen en tiempo real que permite reducir los artefactos, y ruido usando 5 diferentes filtros, los cuales resultan una mejor resolución de contraste.

Aumenta los límites del borde del tejido para crear una imagen de diagnóstico preciso para órganos complejos.

## SCI : Composición Espacial

Mejora la resolución espacial y disminuye los artefactos

Para todos los transductores



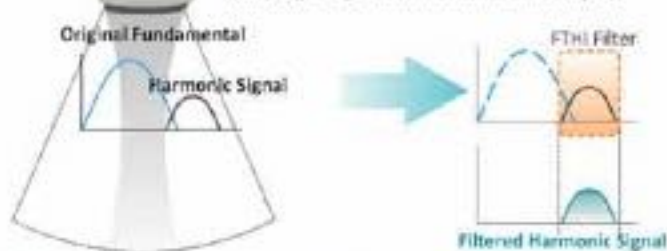
### SCI, SRI & FSRI

NIVELES DE AJUSTE

SCI	0, 1, 2, 3
FULLSRI	0, 1, 2, 3, 4, 5
SRI	on/off

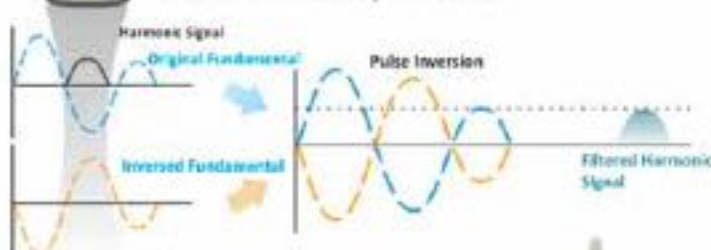
## Frequency Tissue Harmonic Imaging technology

**FTHI** (Filtered Tissue Harmonic Imaging) (Frecuencia TH) ofrece imágenes limpias sin reducción de velocidad de cuadro.  
FTHI (Imagenología de frecuencia harmónica de tejido)




## Pulse Inversion Tissue Harmonic Imaging technology

**PITHI** (Inversión de Fase THI) ofrece mejoras en la imagen, con una mayor resolución de contraste, reducción de ruido y artefactos.



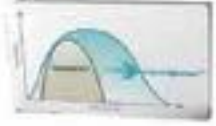

## Frequency Compounding technology



## Crystal Signature™

Single Crystal Technology

Innovadora Tecnología de cristal único de Alpinion, **mayor** eficiencia de conversión de energía que los materiales piezo-cerámicos convencionales, **mayor** uniformidad y sensibilidad.  
**gran ancho de banda** = mayor resolución e imágenes de calidad superior



## Microfit™

### Conector de Micro-pinless

El conector del transductor sin pines, nos da una interfaz perfecta y elimina los problemas causados por contaminación de los contactos



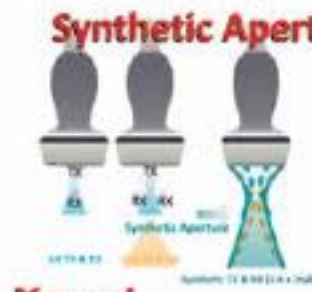### Cable flexible

La mejor integración y ergonomía, adoptado por otras marcas



### Transductores

Mayor ergonomía, ligeros y manejables



## Synthetic Aperture technology

Dos haces crean una línea de rastreo de una sola imagen


Varios rastreos o barridos forman una imagen clara y nítida realizando bordes en los límites de los tejidos



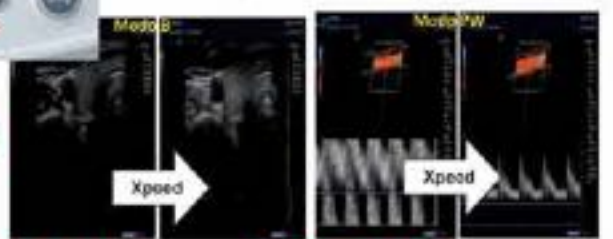
## Xpeed

- Optimización con un solo botón en modo B, Color Flow, Pulsed Wave Doppler

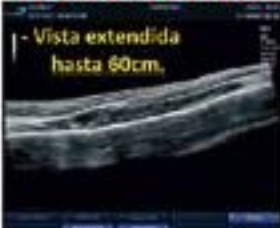Ajusta automáticamente la imagen, ganancias y contrastes



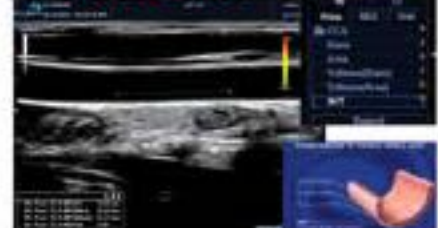
## X-speed button



## PANORAMIC



## Auto IMT



**ALPINION**  
MEDICAL SYSTEMS

E-CUBE 17, la siguiente etapa en diagnóstico seguro con una excelente calidad de la imagen

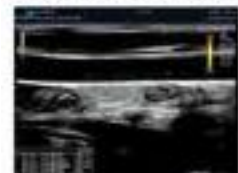
- \* 16.6 LED WIDE (1600X900)
- \* Inclinación: 0° - 170°
- \* 7 Kg con batería
- \* 8-17 Mhz Probe (Alta definición)
- \* 120 GB SSD (Disco Electrónico)

**Funciones estándar**

- FSRI (Reducción de artefactos)
- SCI (Composición Espacial)
- FTHI (Filtro en imagen Armónica de Tejido)
- PTHI (Imagen por inversión de fase)
- Xpeed (optimización de imagen)

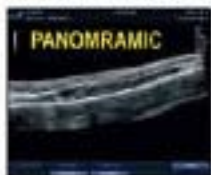**Funciones opcionales**

- TDI (Tissue Doppler Image)
- ECC (peridology functions)
- DICOM 3.0
- AUTO Intima Media (opción)



El reporte provee 2 tipos de análisis: Pericardial Int., Transmural Int. y Gráfico de factor de riesgo. Puede elegir el análisis de cada vaso desde el menú S.

**Vista Panorámica (opción)**

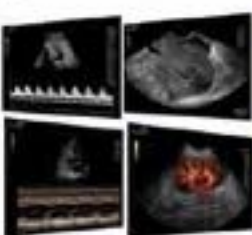

- Vista extendida hasta 60cm.



Transductor lineal mejorado de alta frecuencia  
**IO8-17T**

El IO8-17T es ideal para obtener imágenes en procedimientos superficiales, vasculares y en bloques nerviosos.



**ECUBE 17**

Reg.: 0937E2016 SSA

**4D PRO ECUBE 7**

Rápido e intuitivo 3D/4D

- Magráfica imagen 2D:
- FSRI (Imagen de espectro completo)
- Full SRI ([ALTA + SRI] Reducción de artefactos)
- SCI (Imagen de Composición Espacial)
- FCi (Imagen de Composición de frecuencia) (opción)
- FTHI (Filtro en Imagen Armónica de Tejido)
- Xpeed B/CFM/PW (optimización con un botón)
- Imagen Trapezoidal (Transductor Lineal)
- Zoom de alta resolución
- Auto trazo PW
- Alta Sensibilidad de Flujo Color
- PTHI (Imagen Armónica por inversión de pulso)
- Color Doppler / Power Doppler / PW Doppler
- con angulación de Color

**4D STD ECUBE 7**

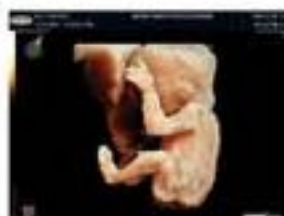Económico, Poderoso  
Ergonómico e Innovador  
Alta calidad de imagen

- SRI (Reducción de artefactos en la imagen)
- Xpeed
- SCI Composición Espacial
- Imagen Trapezoidal
- Composición de frecuencia
- FTHI (Filtro en Imagen Armónica de Tejido)
- CW Doppler
- PTHI (Imagen Armónica por inversión de pulso)
- Auto trazo PW
- Auto IMT (opcional)

Reg.: 1570E2013 SSA

**ALPINION**  
MEDICAL SYSTEMS

- Convex probe
- Single Crystal
- FullSRI



**4D**

**Opciones:**

- Panoramic (C/CFM)
- CW Doppler
- Auto IMT
- DICOM 3.0

SCI, SRI & Full SRI™  
Diferentes niveles de Ajuste

SCI	0, 1, 2, 3
FullSRI	0, 1, 2, 3, 4, 5
SRI	on / off

**ECUBE 15**

**Live HQ**  
(paquete 3D/4D  
Alta Calidad)

Reg.: 2502E2013 SSA

- Doppler de alto desempeño Color / PW / CW 3D/4D
- Xpeed, FullSRI, PTHI, FTHI (Opcionales | TDI AutoIMT, Anatomic M Mode Panoramic Mode Stress Echo,

**Transductores de 192 o 256 elementos**



**4D**

**Diamond ECUBE 9**

**Live HQ**  
(paquete 3D/4D  
Alta Calidad)

Reg.: 2493E2013 SSA

- § Calidad de imagen superior
- Crystal Signatures™ : Tecnología mono-cristal innovadora (convexo, volumétrico, arreglo en fase)
- § Uniformidad de imagen y excelente penetración
- § Xpeed™ 2D, color y Doppler
- § Tecnología de filtrado de imagen para optimización (FullSRI™)
- § DICOM 3.0 / DICOM SR



**ECUBE 5**

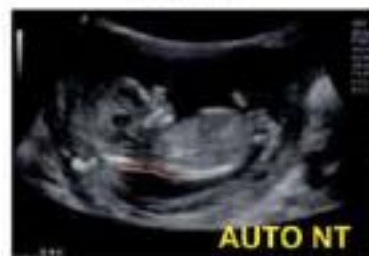**Excelente Doppler**  
Con 2 o 3 puertos para transductores

Reg.: 0293E2015 SSA

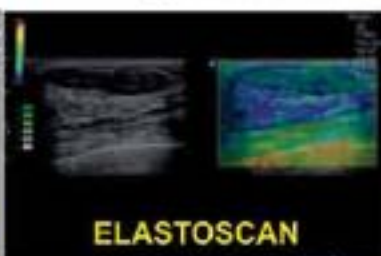
- E-Cube 5 PRO**  
FSRI, SCI, XPEED, FTHI, PTHI, incluido
- E-Cube 5 STD**  
SRI, SCI, XPEED, FTHI, PTHI, incluido
- SRI (Reducción de artefactos)
- SCI (Composición Espacial)
- FTHI (Filtro en Imagen Armónica de Tejido)
- Xpeed (optimización de imagen)
- CD/DVD integrado



**2D**



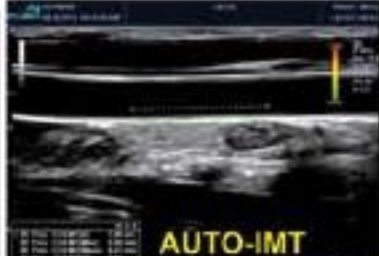**AUTO NT**



**ELASTOSCAN**



**NEEDLE VISION**



**AUTO-IMT**



## Laboratorio CEMAFE, S.A. de C.V.

Súmate a los que han probado la alta confiabilidad de nuestros marcadores bioquímicos, al respaldar buenas decisiones en diagnóstico prenatal oportuno.

**Beta-hCG-libre** y **PAPP-A** ultrasensibles, con o sin interpretación.

Apóyate en el Centro Médico CEMAFE para asesoría y procedimientos en embarazos de alto riesgo. **Biopsia Corial trans-abdominal** desde las 11 semanas y FAST FISH en 2-3 días.

Aprovecha las ventajas de solicitar rutinariamente el **Perfil Angiogénico en suero**, para una atención materna sin sorpresas.

sFlt-1 y PlGF con interpretación individualizada.

### Alta Tecnología en manos de Expertos:

- Especialistas en Química Clínica y en Medicina Fetal.
- Nuevo Analizador B·R·A·H·M·S KRYPTOR compact PLUS (Thermo Scientific) ultrasensible.
- Software astraia completo para salud Materno-Fetal.
- Avalado por The Fetal Medicine Foundation.



### Citas e informes

55316661 y 52029443  
ó 01800 1 (CEMAFE)

### HOSPITAL ESPAÑOL

Av. Ejército Nacional No.617 Torre Antigua de Consultorios  
Cons. 603, Col. Granada, C.P. 11520  
Del. Miguel Hidalgo. Ciudad de México.

### Búscanos en Facebook

contacto@antesdelparto.com [www.antesdelparto.com](http://www.antesdelparto.com)