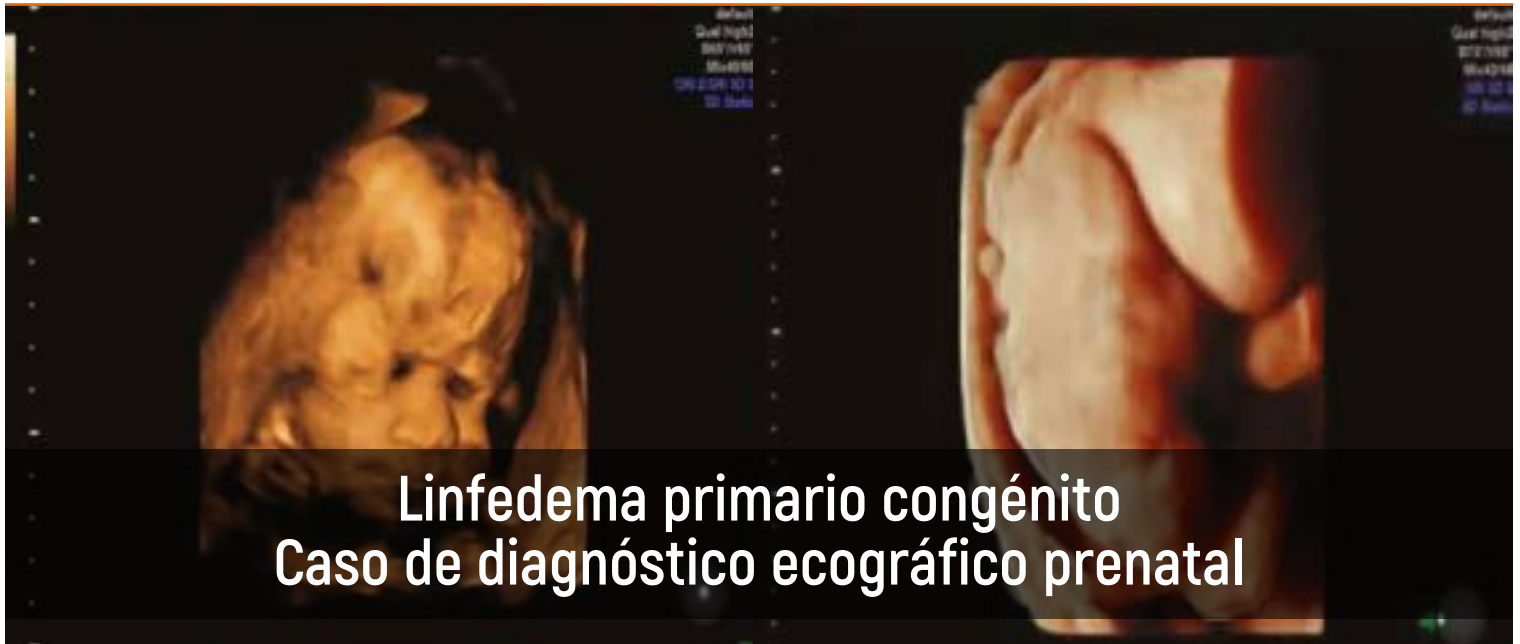
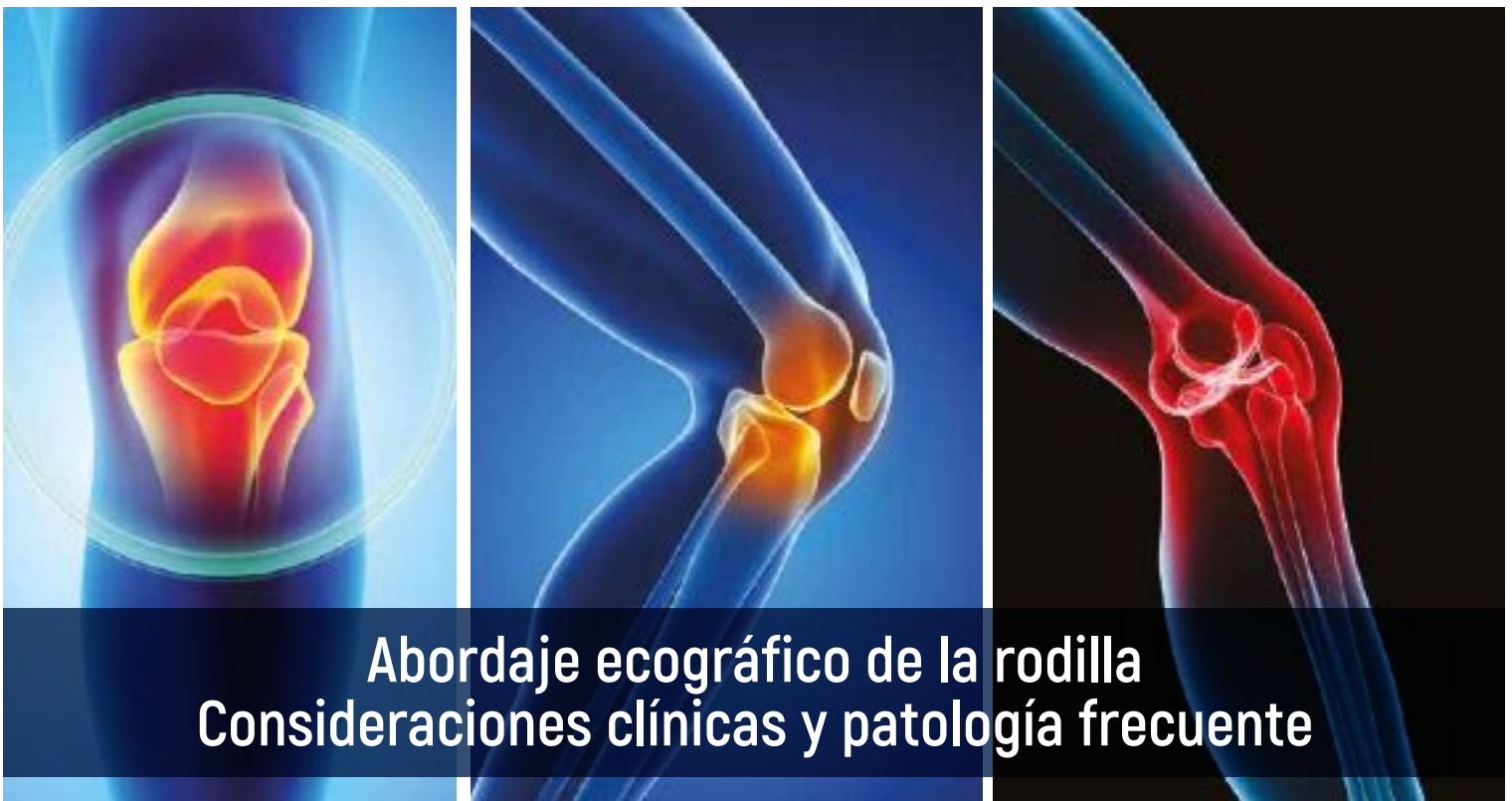
REVISTA Mexicana de Ultrasonido en Medicina

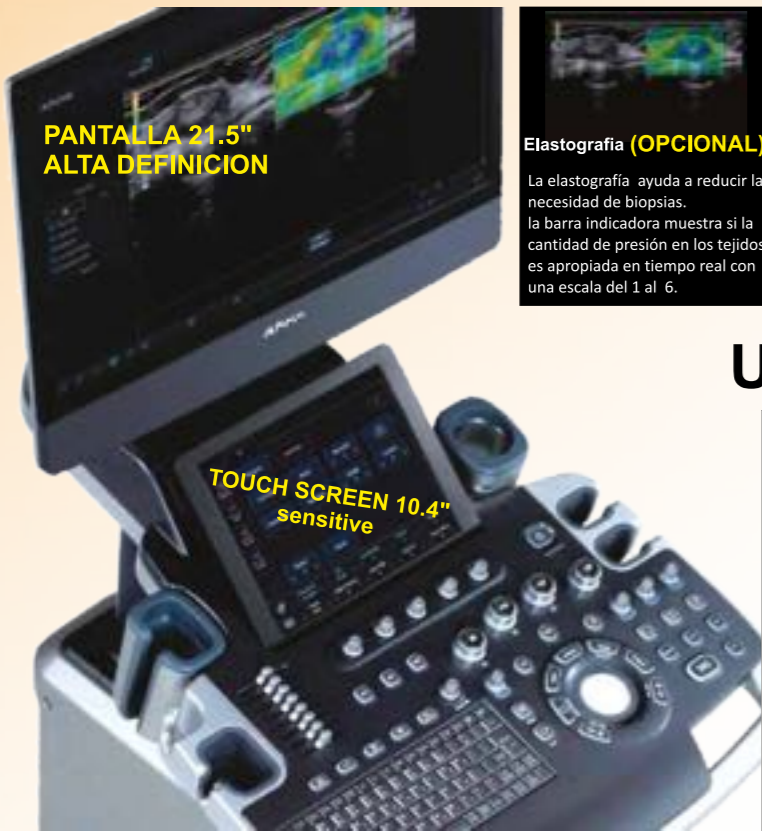AÑO IX | NÚMERO 31 | OCTUBRE 2017 - MARZO 2018



Linfedema primario congénito Caso de diagnóstico ecográfico prenatal



Abordaje ecográfico de la rodilla Consideraciones clínicas y patología frecuente



PANTALLA 21.5" ALTA DEFINICION

TOUCH SCREEN 10.4" sensitive

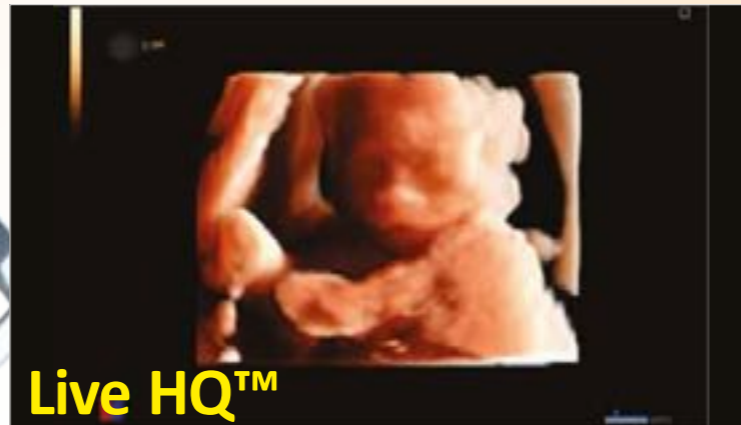Elastografia (OPCIONAL)

La elastografia ayuda a reducir la necesidad de biopsias. la barra indicadora muestra si la cantidad de presión en los tejidos es apropiada en tiempo real con una escala del 1 al 6.

MULTI-APLICACIONES y un PRECIO ACCESIBLE

ECUBE 8

ULTRASONIDO MULTIPLE



Live HQ™

- **EXCELENTE IMAGEN 2D/4D** (Volumétrico, Convexo, Lineal y Cavitario)
- **Elastoscan** (ELASTOGRAFIA OPCIONAL)
- **SSD 128GB + HDD 500GB**
- **MONITOR LED HD 21.5 Pulgadas Y TOUCH SCREEN 10.5 Pulgadas**
- **4 probe Connector** (CUATRO PUERTOS ACTIVOS)
- **SCI: SPATIAL COMPOUNDING IMAGE** (CRUZA BEAM DE ULTRASONIDO, CALIDAD DE IMAGEN MUCHO MEJOR.. PARA TODOS LOS TRANSDUCTORES: CONVEXO, LINEAR, VAGINAL, 4D PROBE)

- **INCLUIDO:**
 - **LIVE HQ: 4D/3D PROGRAM y VOLUME MASTER**
 - **SCI: IMAGEN DE ESPECTRO COMPLETO**
 - **FSRI: FULL SPECKLE REDUCTION IMAGE (COMO DMR)**
 - **X-PEED: Optimización de Imagen 2D/doppler (QUICK SCAN)**
 - **PTHI: Imagen Harmónica de Inversión de Pulso (Doppler Potente)**
 - **FTHI: FILTERED TISSUE HARMONIC IMAGE**
 - **Connector Micro-Pin System** (mejora la imagen)

Reg: 2502E2013SSA

ALPION MEDICAL SYSTEMS

Live HQ ECUBE 15 PLATINUM

Monitor 21.5" LED Wide
SSD 512GB (disco electrónico)
MAS POTENTE, MAS RAPIDO
MEJOR VISUALIZACION

- Doppler de alto desempeño Color / PW / CW 3D/4D
- TDI** (Imagen Doppler Tisular)
- PTHI** (Imagen Armonica de Tejido por inversion de pulso)
- AutoIMT, Panoramic Mode
- Stress Echo, Xpeed, FullSRI, Anatomic M Mode
- Transductores Single Cristal



Reg: 0209E2017SSA

ALPION MEDICAL SYSTEMS

Live HQ ECUBE 11

(todos los transductores de 192 o mas elementos)

- § Calidad de imagen superior
- Crystal Signatures™ : Tecnología mono-cristal innovadora (convexo, volumétrico, arreglo en fase)
- § Uniformidad de imagen y excelente penetración
- § Xpeed™ 2D, color y Doppler
- § Tecnología de filtrado de imagen para optimización (FullSRI™)
- § DICOM 3.0 / DICOM SR



Reg: 2751E2017SSA

ALPION MEDICAL SYSTEMS

Live HQ ECUBE 8

- HDD/SSD 21.5" LED WIDE Touchscreen 10.5"
- ELASTOGRAFIA** (Opcional)
- Doppler de alto desempeño Color / PW / CW 3D/4D
- TDI** (Imagen Doppler Tisular)
- PTHI** (Imagen Armonica de Tejido por inversion de pulso)
- AutoIMT, Panoramic Mode
- Stress Echo, Xpeed, FullSRI, Anatomic M Mode
- Transductores Single Cristal, SCI para todos los transductores.
- VOLUME ADVANCE opcional



Diseñado para el flujo de trabajo diario



Elegancia para su práctica diaria

ECUBE 8

ALPION MEDICAL SYSTEMS

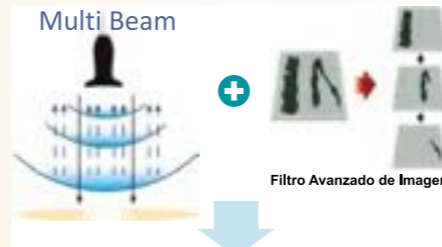- **TRANSDUCTORES DE BANDA ANCHA**

Satisfacción con Calidad de Imagen

Ayuda a tomar sus decisiones clínicas con confianza

Buena frecuencia de cuadro y sensibilidad de Color
Tecnología que incrementa la frecuencia de cuadros y filtro avanzado de Imagen

Multi Beam



Buena Resolución y Flujo Dinámico de color

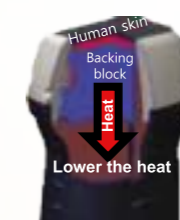PowerView™

"Mejor penetración y Mayor sensibilidad"

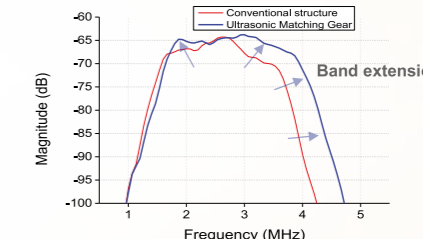
Sensibilidad de la señal mejorada
Aplica la "Capa de coincidencia compuesta"

Aplica la "Arquitectura de refrigeración" para la baja generación térmica

Aumenta la eficiencia de las ondas ultrasónicas, como los transductores Single Crystal



[Cool Liner]



[Ultrasonic Matching Gear]

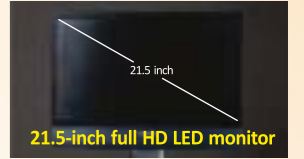
High Performance Transducers

C1-6CT New & P1-5CT New
(CONVEXO) (CARDIO)

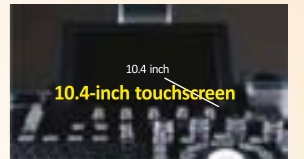
- **OPCIONES:**
CARDIO
ELASTOGRAFIA
VOLUME ADVANCE



PUERTOS USB 3.0 (alta velocidad)



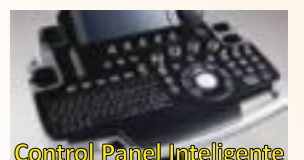21.5-inch full HD LED monitor



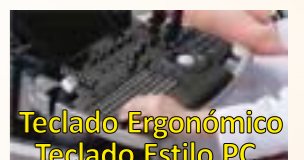
10.4-inch touchsreen



Preset PODEROSOS



Control Panel Inteligente



Teclado Ergonómico
Teclado Estilo PC

Reg: 1570E2013SSA

ALPION MEDICAL SYSTEMS

Live HQ ECUBE 7 PRO

Eficiente Flujo de Trabajo Ergonómico e Innovador
Alta calidad de Imagen

- Full SRI** (Reducción de artefactos en la imagen)
- Xpeed**
- SCI** Composición Espacial
- Imagen Trapezoidal**
- Composición de frecuencia**
- FTHI** (Filtro en Imagen Armónica de Tejido)
- CW Doppler**
- PTHI** (Imagen Armónica por inversión de pulso)
- Auto trazo PW**
- Auto IMT**



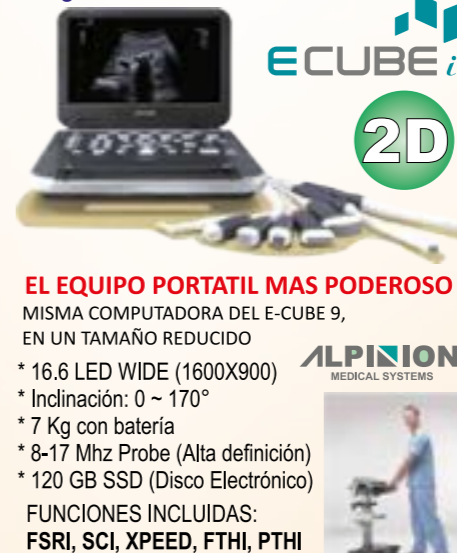Reg: 0937E2016 SSA

ALPION MEDICAL SYSTEMS

Live HQ ECUBE i7

EL EQUIPO PORTATIL MAS PODEROSO
MISMA COMPUTADORA DEL E-CUBE 9, EN UN TAMAÑO REDUCIDO

- * 16.6 LED WIDE (1600X900)
- * Inclinación: 0 ~ 170°
- * 7 Kg con batería
- * 8-17 Mhz Probe (Alta definición)
- * 120 GB SSD (Disco Electrónico)
- FUNCIONES INCLUIDAS:**
FSRI, SCI, XPEED, FTHI, PTHI



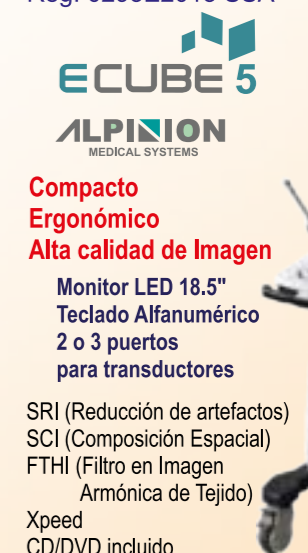Reg: 0293E2015 SSA

ALPION MEDICAL SYSTEMS

Live HQ ECUBE 5

Compacto Ergonómico
Alta calidad de Imagen

- Monitor LED 18.5"**
- Teclado Alfanumérico**
- 2 o 3 puertos para transductores**
- SRI (Reducción de artefactos)
- SCI (Composición Espacial)
- FTHI (Filtro en Imagen Armónica de Tejido)
- Xpeed
- CD/DVD incluido



REALIZAMOS

Revistas especializadas

Revistas institucionales

Libros

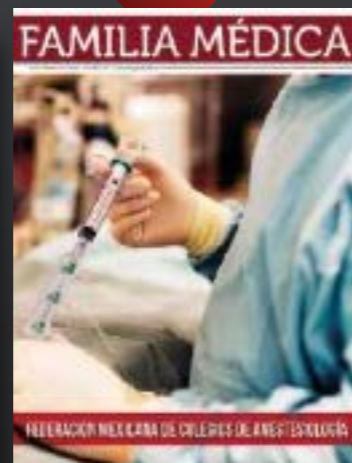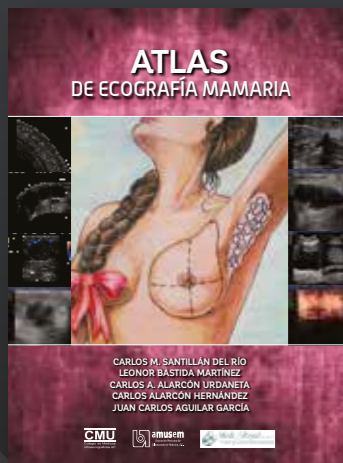
Boletines

Catálogos

Manuales

Gacetas

Brouchures



CONTENIDO

6 MENSAJE DE LA PRESIDENTA

ALTA FRECUENCIA

7 LINFEDEMA PRIMARIO CONGÉNITO
CASO DE DIAGNÓSTICO ECOGRÁFICO PRENATAL

11 ABORDAJE ECOGRÁFICO DE LA RODILLA CONSIDERACIONES
CLÍNICAS Y PATOLOGÍA FRECUENTE

15 ESTUDIO DE LA PAREJA INFÉRIL

ECOGRAFÍA

19 PARTICIPACIÓN EN
LA EXPO-COMERCIAL

21 ULTRASONOGRAFÍA Y GENÉTICA
EN DIAGNÓSTICO PRENATAL

23 CADA AÑO MUEREN MÁS DE 500 MIL MUJERES
POR CÁNCER DE MAMA

SONAR

26 LA UNAM DESARROLLA TÉCNICAS DE IMAGEN CON
ULTRASONIDO PARA PREVENIR PARTOS PREMATUROS

► MENSAJE DE LA PRESIDENTA

Estimados todos:

Independientemente de que la presentación del balance general de la asociación se hará como está establecido estatutariamente, durante la asamblea que celebraremos durante el Congreso de la AMUSEM, me gustaría dirigirme una vez más a todos ustedes para señalarles algunos aspectos importantes.

Antes que nada, agradecer la confianza que depositaron en mí para avalar mi candidatura y por la colaboración que me han brindado al participar como asistentes o como profesores en diversos cursos.

Durante mi gestión se intentó incorporar a otros profesionales ligados al área de ecografía para conseguir el enfoque verdaderamente multidisciplinario. En este campo queda mucho por hacer y deberá ser un objetivo prioritario de la AMUSEM.

Para finalizar quiero expresarles el gran orgullo y satisfacción que ha sido ser presidenta de la AMUSEM.

Muchas gracias y suerte a la nueva mesa directiva que se elegirá en el Congreso a realizarse en Juriquilla, Qro., del 3 al 7 de abril del presente año. ♦

Dra. Norma Lorena Tello Aguilar
Presidenta



REVISTA Mexicana de Ultrasonido en Medicina

Dirección General

Dra. Norma Lorena Tello Aguilar

Editora | Adriana Salazar

Cuidado Editorial | Ma. Luisa Santillán

Reportera | Jessica Guzmán

Diseño Editorial | Francisco Cervantes

Fotografía | Ignacio Salazar

Publicidad y ventas | 5440.6955 y 5538.4009

ASOCIACIÓN MEXICANA DE ULTRASONIDO EN MEDICINA Mesa Directiva 2016-2018

Presidenta

Dra. Norma Lorena Tello Aguilar

Vicepresidente

Dr. David Israel Ojeda Mendoza

Secretaria

Dra. Angélica Téllez Pineda

Tesorero

Dr. Carlos Alejandro Alarcón Urdaneta

Vocal Científico

Dra. Yasmín Rocío López Martínez,

Dra. Guadalupe Sólís Galdámez

Vocal Social

Dra. Tania Canseco Zepeda

REVISTA MEXICANA DE ULTRASONIDO EN MEDICINA. Año IX. No. 31, octubre 2017-marzo 2018, es una publicación trimestral de distribución gratuita. Editor Responsable: Adriana Salazar Juárez. Número de Certificado de Reserva otorgado por el Instituto Nacional del Derecho de Autor 04-2017-122014480600-102. Número de Certificado de Licitud de Título y de Contenido otorgado por la Comisión Calificadora de Publicaciones y Revistas Ilustradas EN TRÁMITE. Domicilio de la Publicación: Eje Central Lázaro Cárdenas No. 555, Col. Narvarte, México, D.F. 03020. Teléfonos: 5639 4447 y 5639 4450. Distribuidor: A.S.H.2. Imagen Global S.A de C.V., Cumbres de Maltrata 359 int 104, Col. Narvarte, Delegación Benito Juárez. Teléfono: 55384009 y 54406955. Número ISSN en trámite. La **Revista Mexicana de Ultrasonido en Medicina** acepta anuncios publicitarios con criterio ético pero el editor se deslinda de cualquier responsabilidad respecto a la veracidad y legitimidad de los mensajes contenidos en los anuncios. El contenido de los artículos firmados son responsabilidad exclusiva del autor. Todos los derechos reservados. Prohibida la reproducción total o parcial por cualquier medio sin la autorización por escrito de los editores. La **Revista Mexicana de Ultrasonido en Medicina** se encuentra indexada en internet: Índice Mexicano de Revistas Biomédicas (IMBIOMED) www.imbiomed.com. Esta edición se terminó de imprimir en México en septiembre de 2017.

► ALTA FRECUENCIA

LINFEDEMA PRIMARIO CONGÉNITO CASO DE DIAGNÓSTICO ECOGRÁFICO PRENATAL

Dr. Meraz M. A.,* Dra. Meraz M. M., Dr. Bautista P. E.,*** Pacheco C. M.******

*Titular del Departamento de Enseñanza e Investigación de Ecografía de la Facultad de Medicina y Cirugía de la Universidad Autónoma Benito Juárez de Oaxaca.

**Coordinadora del Departamento de Ecografía de la Facultad de Medicina y Cirugía U.A.B.J.O.

*** Adscrito al Departamento de Ecografía de la Facultad de Medicina y Cirugía U.A.B.J.O.

**** Ginecobstetra materno fetal adscrita al Hospital Dr. Aurelio Valdivieso, Oaxaca.

El linfedema primario congénito tiene una incidencia de 1:33,000 recién nacidos. Rango de hombres a mujeres 1:2,3 (1,2), es una de las patologías menos frecuentes. Entre sus características principales destacamos su presencia en una o dos piernas. El linfedema de miembro inferior es crónico, pero no parece afectar la longevidad del individuo. A medida que el paciente crece, la piel presenta una ligera coloración rosa y el tamaño de las partes edematosas guardan proporción con el resto del cuerpo. Raras veces puede presentar edema genital, pareciendo una ambigüedad sexual.

Este artículo describe el diagnóstico prenatal mediante la ecografía de un caso de linfedema primario congénito de una gestante de 22 semanas.

► PALABRAS CLAVE

Linfedema hereditario Tipo I, Linfedema No-Milroy, Linfedema precoz.

► ABSTRACT

Primary congenital lymphedema has an incidence around 1:33,000 newborns (male to female ratio

1:2,3), as a less frequent kind of pathology. Among the main features it may present in one or both legs at fetus stage. Lymphedema persists throughout life but does not affect longevity. As the patient matures, the overlying skin displays a slightly rosy hue, and the size of the edematous parts remains proportional to the remainder of the body. It can rarely present with genital edema, resembling sexual ambiguity.

This article describes prenatal diagnosis by ultrasound based on a Primary congenital lymphedema case in a 22 week pregnancy.

► KEY WORDS:

Primary congenital lymphedema, Hereditary lymphedema Type-I, Nonne-Milroy Lymphedema, early-onset lymphedema

► INTRODUCCIÓN

El linfedema primario se produce por una alteración del sistema linfático que provoca un aumento de volumen de las extremidades. En función de la edad de aparición de la patología se clasifica en: congénito, precoz y tar-

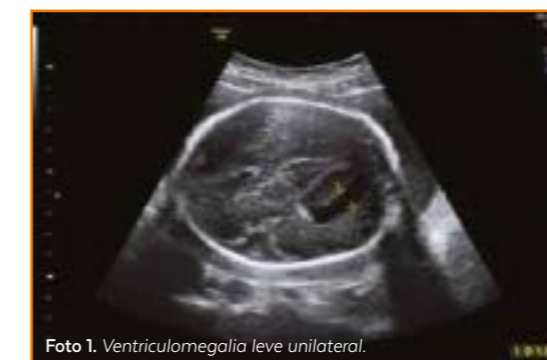

Foto 1. Ventriculomegalia leve unilateral.

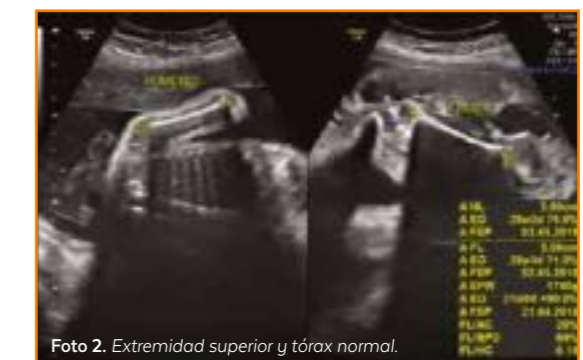

Foto 2. Extremidad superior y tórax normal.

ALTA FRECUENCIA

dío. Las estadísticas son dispares, el número de casos varía entre 1:10,000 y 1:33,000, siendo la incidencia mucho menor entre cero y 20 años (1.5/100.00) Su localización es más frecuente en miembros inferiores aunque también puede aparecer en brazos o en la cara.

Cuando aparece en los miembros inferiores generalmente afecta a una sola pierna, pero puede presentarse en las dos.

Habitualmente el linfedema se produce como resultado de las disfunciones o alteraciones a distintos niveles de las vías de drenaje (capilares, colectores, ganglios o troncos linfáticos principales).

Existen múltiples estudios que han identificado mutaciones en diferentes genes en pacientes con linfedema primario. Estos genes son expresados progresivamente durante la embriogénesis de las células endoteliales hasta la adquisición del fenotipo de las células del endotelio linfático. Posteriormente, muchos de estos productos genéticos son necesarios para la diferenciación del sistema linfático.

La enfermedad de Milroy se hereda con un patrón autosómico dominante, pero con penetrancia incompleta (85-90%) y gran variabilidad genotípica pudiendo

encontrar diferentes grados de afectación intra e interfamiliar. Su incidencia es de un caso para cada 33,000 nacimientos y afecta por igual a ambos sexos, en contraste con los linfedemas primarios precoces o tardíos en los que parece predominar la afectación unilateral y el sexo femenino.

Estudios recientes han demostrado la presencia de esta mutación en 57% de los pacientes con linfedema con características típicas de la enfermedad de Milroy (afectación desde el nacimiento y miembros inferiores) y con una historia familiar positiva, apareciendo en 68% de aquellos en los que no existe agregación familiar.

Se ha relacionado sobre todo en formas congénitas como la enfermedad de Milroy, encontrándose en muchos casos distintas mutaciones (VEGFR3, FOXC2, SOX18 y HGF/MET). La valoración es fundamentalmente clínica, siendo necesaria la realización de ultrasonido, como prueba diagnóstica primordial.

CASO CLÍNICO

Paciente femenina de 25 años, originaria de Villa Hidalgo Yalalag, Oaxaca. Sin antecedentes familiares ni personales de interés. Casada con un hombre de 27

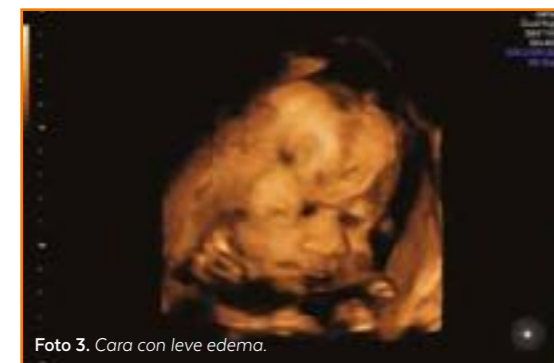

Foto 3. Cara con leve edema.

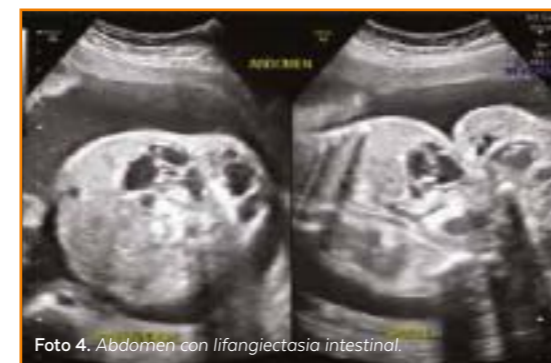

Foto 4. Abdomen con lifangiectasia intestinal.

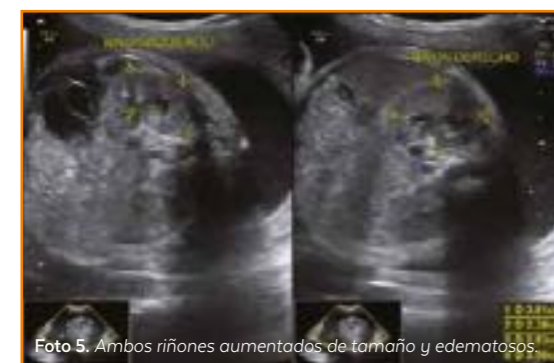

Foto 5. Ambos riñones aumentados de tamaño y edematosos.

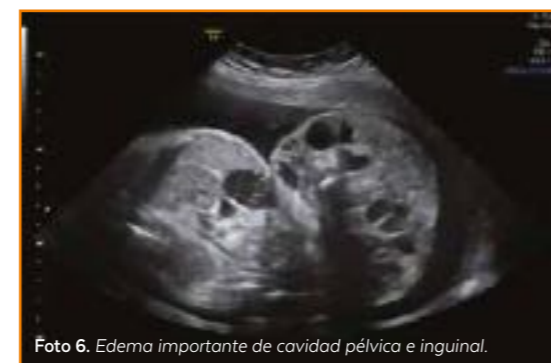

Foto 6. Edema importante de cavidad pélvica e inguinal.

ALTA FRECUENCIA

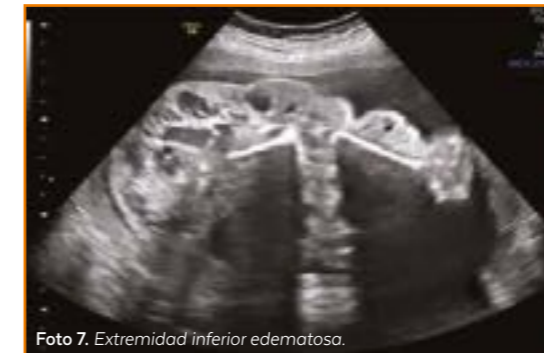

Foto 7. Extremidad inferior edematosa.

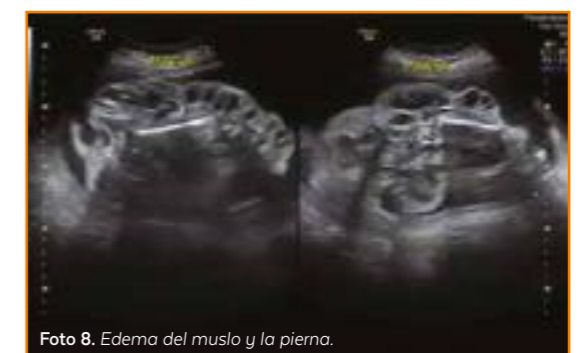

Foto 8. Edema del muslo y la pierna.

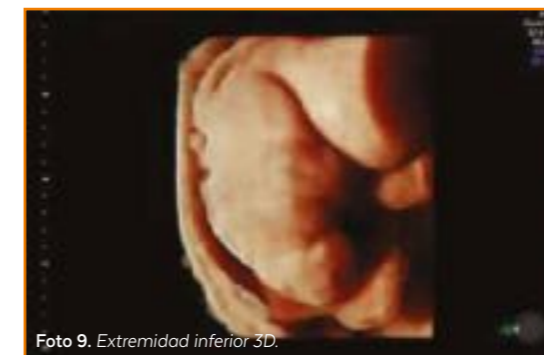

Foto 9. Extremidad inferior 3D.

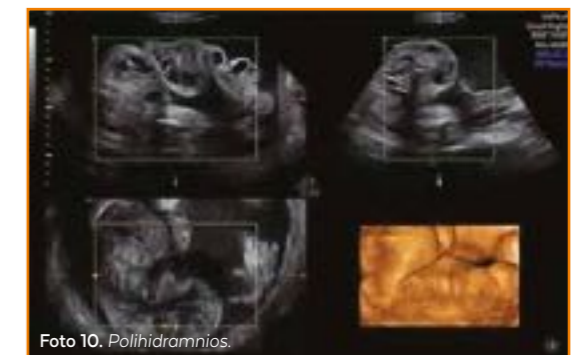

Foto 10. Polihidramnios.

años, originario de Villa Hidalgo, Oaxaca. Historial obstétrico de 2 embarazos.

Gestación actual controlada, realiza estudios ecográficos a las semanas 6 y 11, normales. A la semana 32 se realiza ecografía rutinaria del tercer trimestre, en nuestro centro donde se adjetiva un perímetro abdominal de 279 mm, DBP de 81 mm y un HC de 283 mm. LF 55 mm y HL 50 mm. Fetometría acorde con las semanas de gestación. Sin embargo, a nivel del cráneo se aprecia ventriculomegalia leve unilateral (foto 1).

En la cara se aprecia cierto edema (foto 2) tórax y extremidades superiores aparentemente normales (foto 3). Se aprecia en abdomen una lifangiectasia intestinal (foto 4). Ambos riñones aumentados de tamaño y edematosos (foto 5). Con edema en cavidad pélvica (foto 6) y linfedema importante en la extremidad inferior derecha (fotos 7, 8 y 9 3D). Se demostró un importante polihidramnios (fotos 10 y 11) 30 cms aproximadamente. Los padres decidieron interrumpir el embarazo y se toma foto postnatal del miembro inferior y se compara con el obtenido en 3D (fotos 12 y 13).

DISCUSIÓN

El linfedema primario congénito es una patología congénita, poco conocida y de baja incidencia desde el

punto de vista prenatal, y algunas veces se confirma únicamente al nacimiento. Se pueden identificar 18 causales anatómicas, que justifican, en mayor o menor grado, un linfedema. Además, hay causas que se originan a nivel intersticial, espacio virtual intercelular en los tejidos y que dependen en síntesis de factores de crecimiento endotelial (linfático) (VEGF) y sus receptores (VEGFR), la falta de receptores del desarrollo endotelial puede desencadenar una sobreexpresión del sistema vascular en disfunción, por lo cual puede observarse el linfedema primario con exceso de vasos linfáticos. Éstos, a su vez, pueden no incorporar la linfa del espacio intersticial, con lo cual, buena parte de ellos están en normo o hipotensión endovascular, a pesar del linfedema. El exceso de linfa a nivel intersticial puede, a su vez, condicionar un exceso de líquido intercelular.

No es tan claro si este síndrome es una asociación simple de patologías o una combinación de patologías que tienen una identificación genética independiente. Poco es conocido el presente sobre esta situación en particular.

Así que la ecografía en el diagnóstico prenatal es de suma importancia para estos casos y alerta a todo un equipo multidisciplinario en el momento del nacimiento para valorar morbilidad y pronóstico del producto. ♦

ALTA FRECUENCIA

ALTA FRECUENCIA

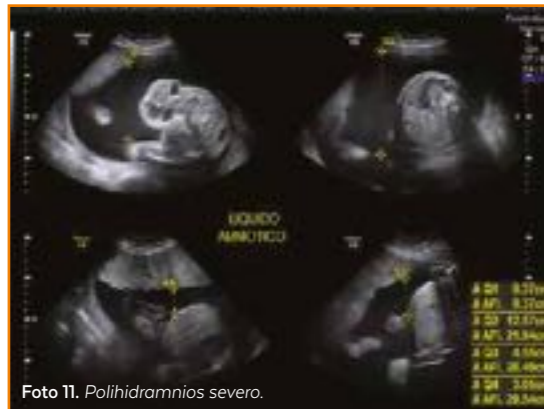

Foto 11. Polihidramnios severo.

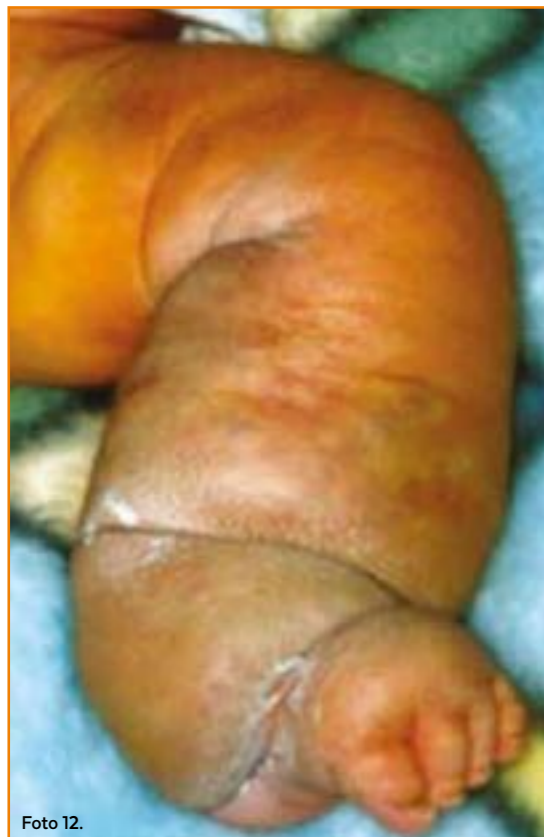

Foto 12.

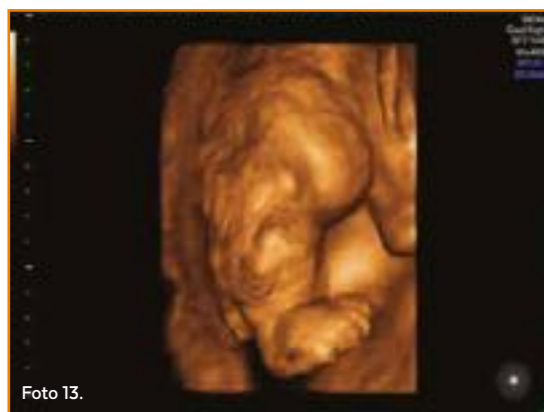


Foto 13.

BIBLIOGRAFÍA:

- Makhoul, I. R.; Sujov, P.; Ghanem, N. & Bronshtein, M. (2002). Prenatal diagnosis of Milroy's primary congenital lymphedema. *Prenat Diagn* 22(9), 823-826.
- Ferrell, R. E.; Levinson, K. L.; Esman, J. H.; Kimak, M. A.; Lawrence, E. C.; Barmada, M. M. & Finegold, D. N. (1998). Hereditary lymphedema: evidence for linkage and genetic heterogeneity. *Hum Mol Genet* 7(13), 2073-2078.
- Sarda, P.; Jalaguier, J.; Montoya, F. & Bonnet, H. (1988). Hereditary congenital lymphedema with pseudosexual ambiguity. *J Genet Hum* 36(4), 353-360.
- Dale, R. F. (1987). Primary lymphoedema when found with distichiasis is of the type defined as bilateral hyperplasia by lymphography. *J Med Genet* 24(3), 170-171.
- Fang, J.; Dagenais, S. L.; Erickson, R. P.; Arlt, M. F.; Glynn, M. W.; Gorski, J. L.; Seaver, L. H. & Glover, T. W. (2000). Mutations in FOXC2 (MFH-1), a forkhead family transcription factor, are responsible for the hereditary lymphedema-distichiasis syndrome. *Am J Hum Genet* 67(6), 1382-1388.
- Herbert, F. A. & Bowen, P. A. (1983). Hereditary late-onset lymphedema with pleural effusion and laryngeal edema. *Arch Intern Med* 143(5), 913-915.
- Mucke, J.; Hoepffner, W.; Scheersmidt, G.; Gornig, H. & Beyreiss, K. (1986). Early onset lymphoedema, recessive form--a new form of genetic lymphoedema syndrome. *Eur J Pediatr* 145(3), 195-198.
- Evans, A. L.; Brice, G.; Sotirova, V.; Mortimer, P.; Beninson, J.; Burnand, K.; Rosbotham, J.; Child, A. & Sarfarazi, M. (1999). Mapping of primary congenital lymphedema to the 5q35.3 region. *Am J Hum Genet* 64(2), 547-555.
- Irrthum, A.; Karkkainen, M. J.; Devriendt, K.; Alitalo, K. & Vikkula, M. (2000). Congenital hereditary lymphedema caused by a mutation that inactivates VEGFR3 tyrosine kinase. *Am J Hum Genet* 67(2), 295-301.
- Karkkainen, M. J.; Ferrell, R. E.; Lawrence, E. C.; Kimak, M. A.; Levinson, K. L.; McTigue, M. A.; Alitalo, K. & Finegold, D. N. (2000). Missense mutations interfere with VEGFR-3 signalling in primary lymphoedema. *Nat Genet* 25(2), 153-159.
- Finegold, D. N.; Kimak, M. A.; Lawrence, E. C.; Levinson, K. L.; Cherniske, E. M.; Pober, B. R.; Dunlap, J. W. & Ferrell, R. E. (2001). Truncating mutations in FOXC2 cause multiple lymphedema syndromes. *Hum Mol Genet* 10(11), 1185-1189.
- Holberg, C. J.; Erickson, R. P.; Bernas, M. J.; Witte, M. H.; Fultz, K. E.; Andrade, M. & Witte, C. L. (2001). Segregation analyses and a genome-wide linkage search confirm genetic heterogeneity and suggest oligogenic inheritance in some Milroy congenital primary lymphedema families. *Am J Med Genet* 98(4), 303-312.
- Jeltsch, M.; Kaipainen, A.; Joukov, V.; Meng, X.; Lakso, M.; Rauvala, H.; Swartz, M.; Fukumura, D.; Jain, R. K. & Alitalo, K. (1997). Hyperplasia of lymphatic vessels in VEGF-C transgenic mice. *Science* 276(5317), 1423-1425.
- Partsch, H.; Urbanek, A. & Wenzel-Hora, B. The dermal lymphatics in lymphoedema visualized by indirect lymphography. *Br J Dermatol* 110(4), 431-438.
- Bollinger, A.; Isenring, G.; Franzeck, U. K. & Brunner, U. (1983). Aplasia of superficial lymphatic capillaries in hereditary and connatal lymphedema (Milroy's disease). *Lymphology* 16(1), 27-30.
- Pfister, G.; Saesseli, B.; Hoffmann, U.; Geiger, M. & Bollinger, A. (1990). Diameters of lymphatic capillaries in patients with different forms of primary lymphedema. *Lymphology* 23(3), 140-144.
- Wheeler, E. S.; Chan, V.; Wassman, R.; Rimoin, D. L. & Lesavoy, M. A. (1981). Familial lymphedema praecox: Meige's disease. *Plast Reconstr Surg* 67(3), 362-364.
- Mehta, S. D.; Robinson, R. J. & Bern, S. A. (1996). Pedal manifestations of Milroy's disease. *J Am Podiatr Med Assoc* 86(8), 400-402.
- Albornoz, M. A. & Myers, A. R. (1988). Recurrent septic arthritis and Milroy's disease. *J Rheumatol* 15(11), 1726-1728.
- Offori, T. W.; Platt, C. C.; Stephens, M. & Hopkinson, G. B. (1993). Angiosarcoma in congenital hereditary lymphoedema (Milroy's disease) -diagnostic beacons and a review of the literature. *Clin Exp Dermatol* 18(2), 174-177.
- Brostrom, L. A.; Nilsson, U.; Kronberg, M. & Soderberg, G. Lymphangiosarcoma in chronic hereditary oedema (Milroy's disease). *Ann Chir Gynaecol* 78(4), 320-323.

ABORDAJE ECOGRÁFICO DE LA RODILLA CONSIDERACIONES CLÍNICAS Y PATOLOGÍA FRECUENTE

Jiménez Rivero, R. F.* y Rivera Baez, M. L.**

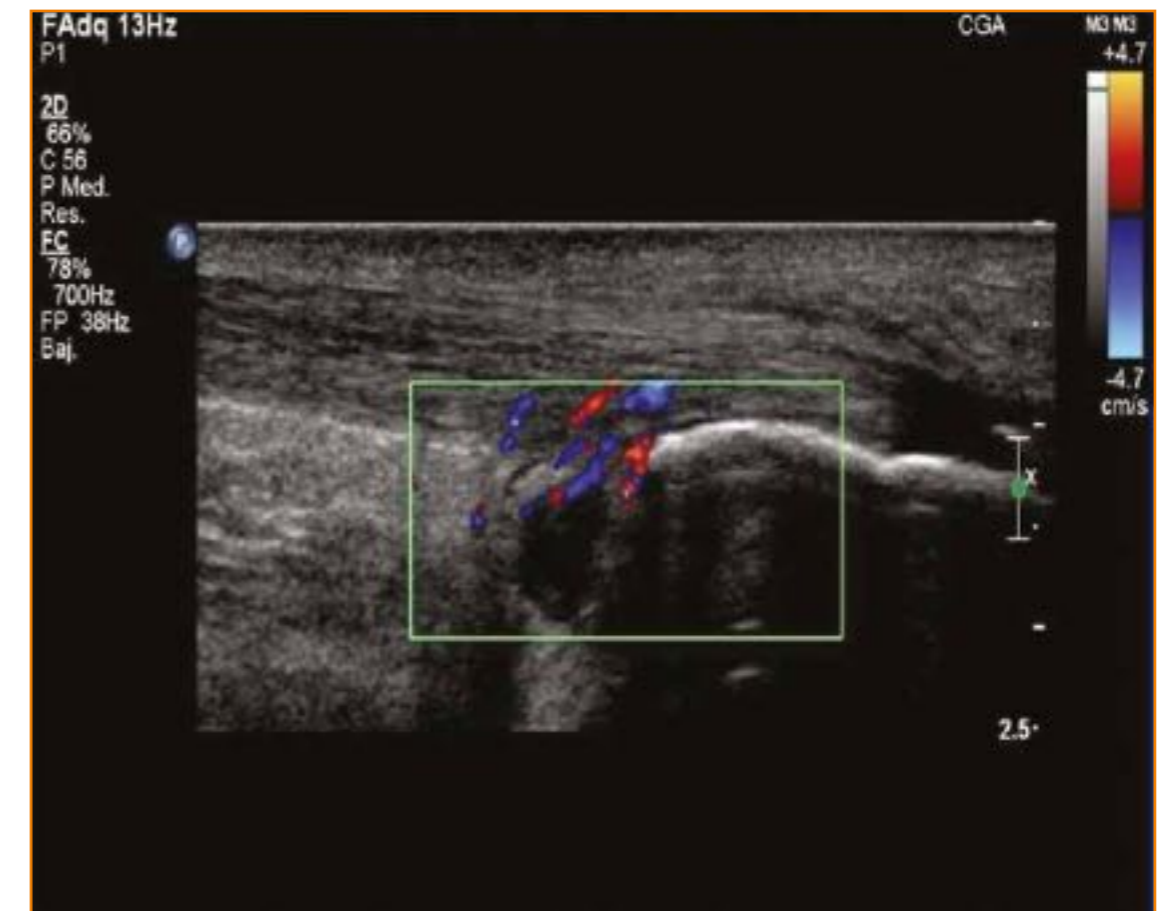Dr. Rafael Francisco Jiménez Rivero. Médico Cirujano, profesor titular AMUSEM, UNAM, Certificación Internacional ICEAF, expresidente AMUSEM, adscrito al Servicio de Ultrasonido, Clínica de Especialidades Indianilla ISSSTE, CDMX
Dra. Ma. de Lourdes Rivera Baez, médico adscrito al Servicio de Ultrasonido, Clínica de Especialidades Lindavista. CDMX

RESUMEN

La ecografía de la articulación de la rodilla es, en frecuencia, la segunda más importante después de la articulación del hombro; por su posición y elementos blandos a estudiar es abordable por ecografía, siendo los resultados muy favorables. La patología en su mayor frecuencia es causada por cambios crónico degenera-

tivos, patologías intrínsecas, traumatismos, artropatías erosivas y degenerativas.

La anatomía de la rodilla es compleja, quedando reservadas las estructuras óseas a las radiaciones ionizantes (Rx). Las estructuras identificables por ecografía constan de complejos articulares, ligamentos,



ALTA FRECUENCIA

tendones, y bursas, así como de elementos vasculonerviosos.

La exploración ecográfica debe realizarse con un transductor lineal de alta frecuencia, con rango de 10 a 15 Mhz. La aplicación de la vista panorámica además de una visión más extensa del área a estudiar, nos proporciona una medición más exacta de los elementos.

La rodilla consta de tres articulaciones sinoviales:

- Articulación femorotibial
- Articulación femororrotuliana
- Articulación tibioperonea superior

Consta de cuatro ligamentos principales

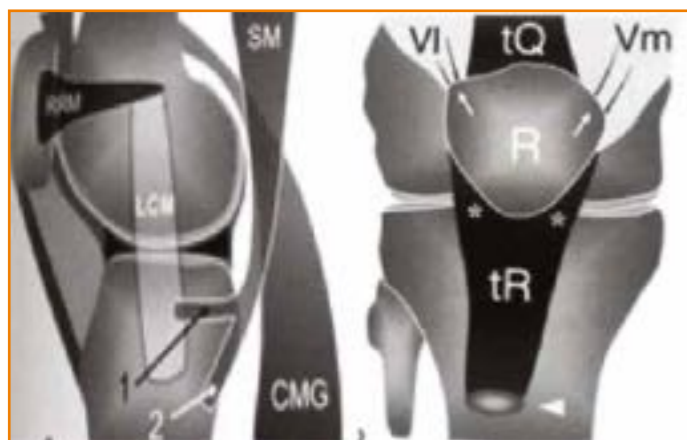- Ligamento colateral medial (LCM)
- Ligamento colateral lateral (LCL)
- Ligamento cruzado anterior (LCA)
- Ligamento cruzado posterior (LCP)

Tendones anteriores

- Tendón del cuádriceps
- Tendón rotuliano

Tendones posteriores

- Laterales
 - Tendón distal del bíceps femoral
 - Tendón del peroneo largo
- Mediales
 - Tendón del popliteo

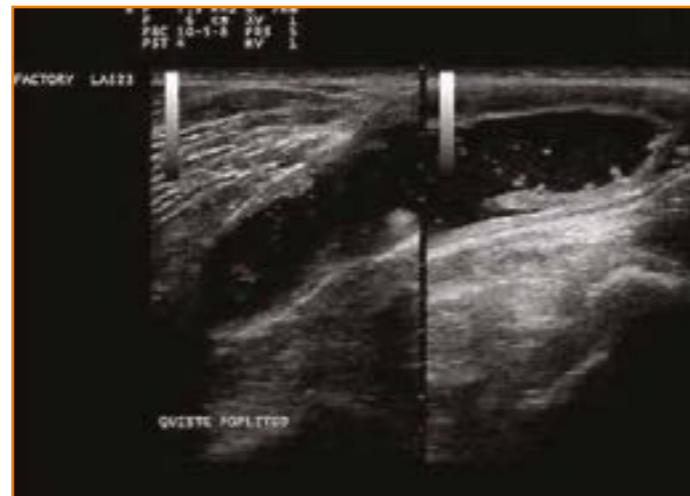

VI-Vasto interno Vm- Vasto medial LCM-Ligamento colateral medial
tQ- tendón cuádriceps tR- Tendon rotuliano SM- Musculo semimembranoso
R - Rotula 1- Ligamento indirecto(SM) 2-Ligamento directo (SM)

- Tendón directo (ambos del musc semimbranosos)
- Tendón indirecto
- Tendón largo (musc semitendinoso)

Consta de cuatro bursas principales

- Bursa suprapatelar
- Infrapatelar profunda
- Bursa infrapatelar superficial
- Bursa anserina



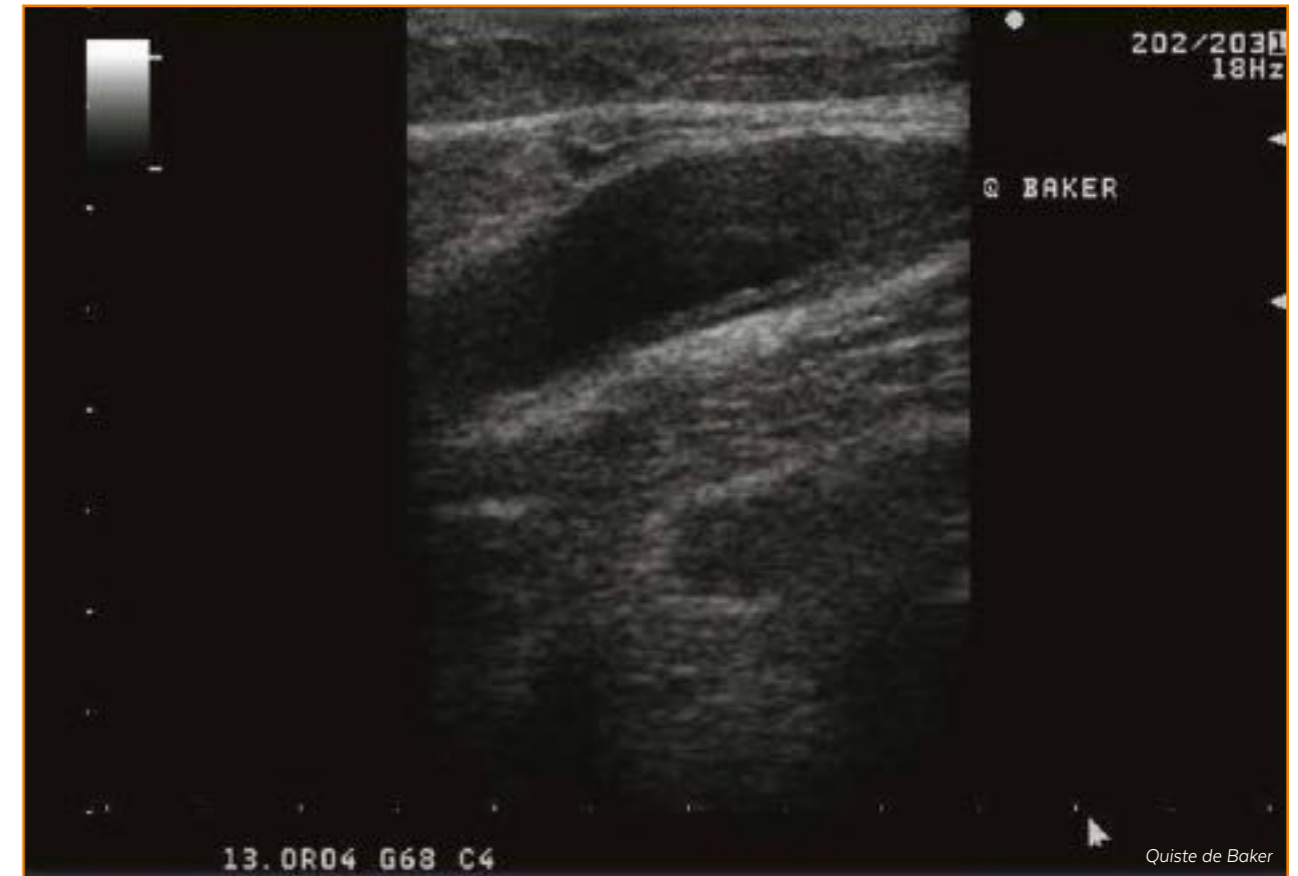Bursa suprapatelar crónica Tendinitis del patelar
Bursitis infrapatelar profunda

Antes de iniciar la exploración es esencial el interrogatorio dirigido al tiempo de evolución (agudo, crónico), al mecanismo de acción de la lesión en su caso y a establecer parámetros para su revisión, asimismo puede haber lesiones sin motivo aparente (mecanismo de lesión), las cuales se presentan en enfermedades tales como trastornos degenerativos y metabólicos DM II, trastornos articulares sistémicos, artritis reumatoidea, Psoriásica, como principales patologías, también los síntomas de la rodilla pueden ser traumatismos directos o bien secundarios a microtraumatismos repetitivos, en relación con lesiones deportivas o profesionales. (corredores, jugadores de voleibol, futbolistas).

Como regla general el dolor difuso de la rodilla procede de lesiones articulares, mientras que el dolor más localizado suele estar en relación con lesiones tendinosas y trastornos locales.

En el caso de bultos (masas) de partes blandas es importante conocer el tiempo de aparición, donde el crecimiento rápido se relaciona con lesiones benignas como en el caso de las sinovitis, incluso el quiste de Baker.

ALTA FRECUENCIA



Quiste de Baker

Existen distintas formas de revisión de la rotula desde tener al paciente de pie, en decúbito supino, sentado, en cuclillas, buscando la mejor forma de revisión de los distintos elementos. El estudio se realizará en forma dinámica según sea el caso extensión y flexión incluso forzada (por ejemplo, el tendón rotuliano deberá explorarse en extensión).

Para su estudio, se explora la rodilla anterior:

Superior:

Tendón cuádriceps, bursa suprapatelar, ligamento cruzado anterior y posterior

Inferior:


Tendón patelar, grasa de Hoffa, bursas infrapatelar superficial y profunda

Lateral:

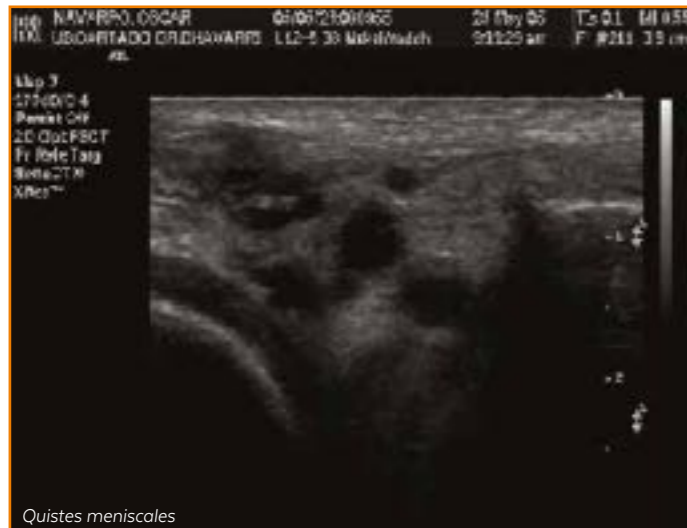Meniscos, medial, lateral, ligamentos colaterales medial, lateral

Posterior:

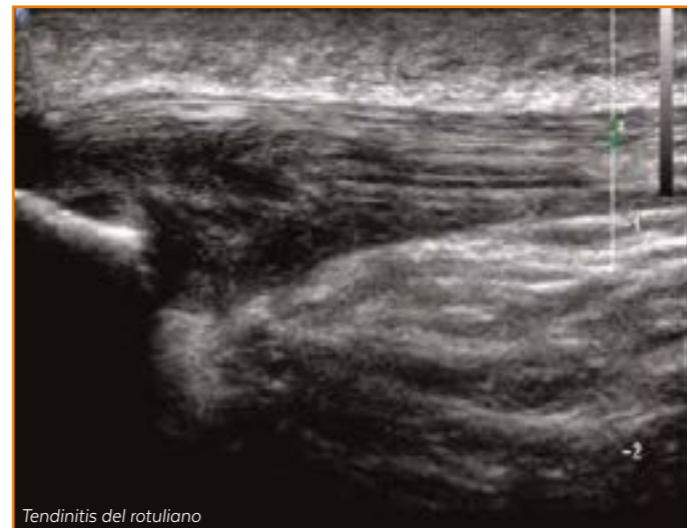Huevo poplíteo, estructuras blandas, estructuras vasculares venosas y arteriales



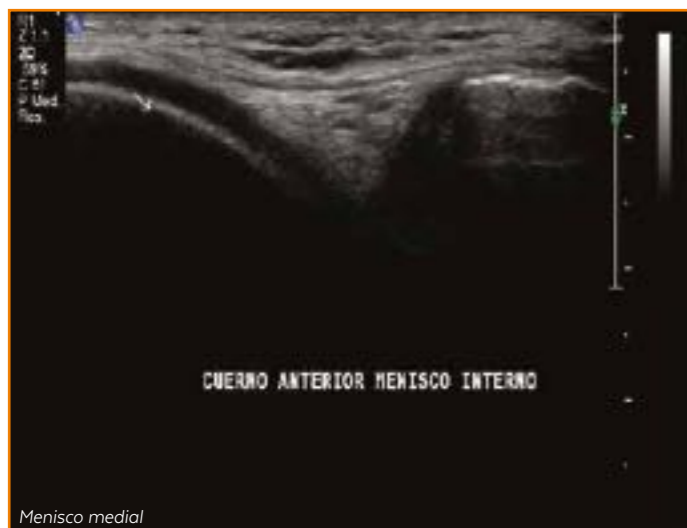
ALTA FRECUENCIA



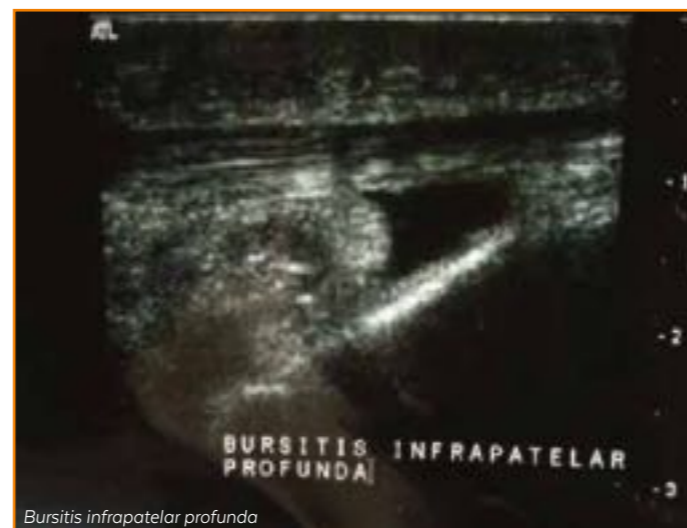Quistes meniscales



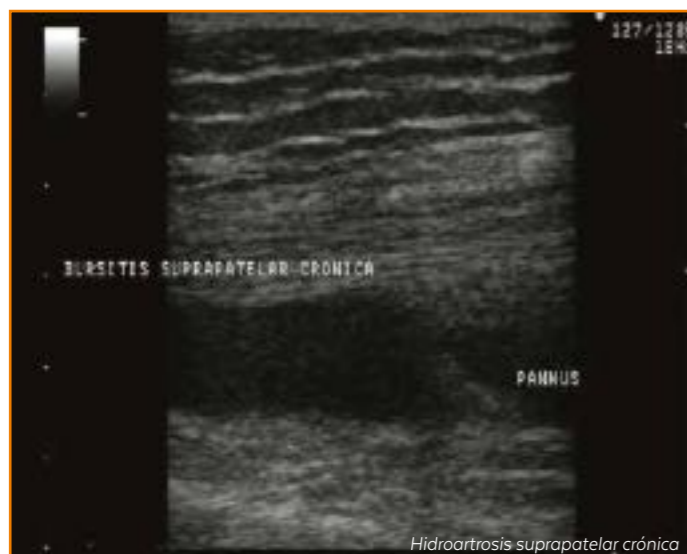Tendinitis del rotuliano



Menisco medial



Bursitis infrapatelar profunda



Hidroartrosis suprapatelar crónica

La patología más frecuentemente encontrada es: tendinitis y entesitis del cuádriceps, bursitis suprapatelar, infrapatelar profunda, agudas y crónicas, (pannus) tendinitis del patelar, edema de la grasa de Hoffa, degeneración meniscal intrasustancia, quistes meniscales, esguinces ligamentarios, más frecuentes en el LCM, quistes de Baker. ♦

› BIBLIOGRAFÍA

1. Bianchi, Stefano & Martinoli, Carlo. *Ultrasound of the Musculoskeletal System*. Madrid: Marbán, pp. 586-689.
2. van Hooftbeek, Marnix T & Introcaso, Joseph H. *Musculoskeletal Ultrasound*. Madrid: Marbán, pp. 587-600.
3. Frankel, D. A. et al. (1998). Synovial joints: Evaluation intraarticularbodies with US. *Radiology* 206: 41-44.
4. Rutten, M. J. et al. (1988). Meniscal cysts: Detection with high resolution sonography. *AJR* 171:491-496.1
5. Rosthstein, C. P. et al. (1996). Semimembranosus-tibial colateral ligament bursitis: MR imaging findings. *AJR* 166: 875-877.

ALTA FRECUENCIA

ESTUDIO DE LA PAREJA INFÉRIL

Dr. Gustavo Nazik Cadena Alfaro

Especialista en Ginecología y Obstetricia, subespecialista en Biología de la Reproducción Humana. Certificado por el Consejo Mexicano de Ginecología y Obstetricia en Obstetricia y Ginecología y Biología de la Reproducción Humana. Miembro titular del Colegio Mexicano de Ginecología y Obstetricia y de la Asociación Mexicana de Medicina de la Reproducción. Director general de FertyGest México, infertilidad y reproducción asistida.

› INFERTILIDAD

Se define como la imposibilidad de tener un embarazo en una pareja que ha tenido relaciones sexuales por más de un año sin método de planificación familiar (1).

› ESTADÍSTICAS

En México, el 15% de las parejas entre los 20 y 45 años sufre infertilidad; de éstas, sólo el 15% acude a diagnóstico y tratamiento con un biólogo de la reproducción, el 20% se atiende con un ginecólogo y el resto consultará a un médico familiar o general (2).

Actualmente, la mujer busca embarazarse a mayor edad, de tal manera que los nacimientos del primer hijo en mujeres de 35 a 39 años se han cuadruplicado y en el rubro de las mujeres de 40 a 44 años se han triplicado (2).

› ESTUDIO DE LA PAREJA INFÉRIL

Es necesario estudiar a la pareja para determinar el factor que causa la infertilidad, tratarlo para que ésta logre embarazarse de manera normal o bien elegir el método de reproducción asistida idóneo para ello.

El estudio de la pareja infértil debe realizarse por factores, considerando factores femeninos y masculino:

› ESTUDIO POR FACTORES FEMENINOS (3)

- Factor vaginal/cervical
- Factor uterino
- Factor tubario
- Factor ovárico
- Factor endócrino metabólico

› FACTOR VAGINAL CERVICAL

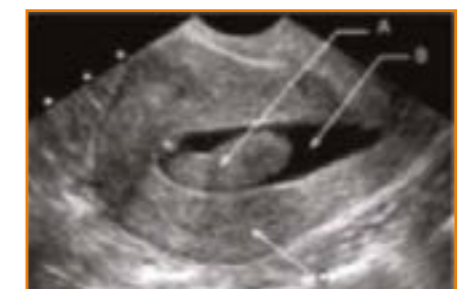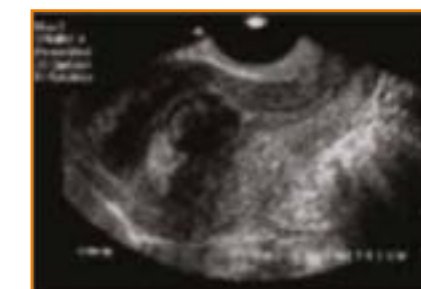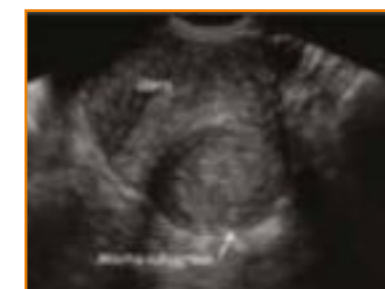Amerita estudio pues es el primer compartimento en contacto con el semen, su estudio de lleva a cabo mediante un papanicolaou, colposcopia y cultivo vaginal, determinando con ello la ausencia de condiciones adversas para el semen y los espermatozoides.

› FACTOR UTERINO

El útero y en específico su cavidad son el segundo compartimento al paso de los espermatozoides, en éste se determinará la ausencia de "obstáculos" (miomas, polipos, adherencias) que dificulten o impidan el paso de los espermatozoides hacia las tubas o que obstaculicen la implantación o el desarrollo embrionario.

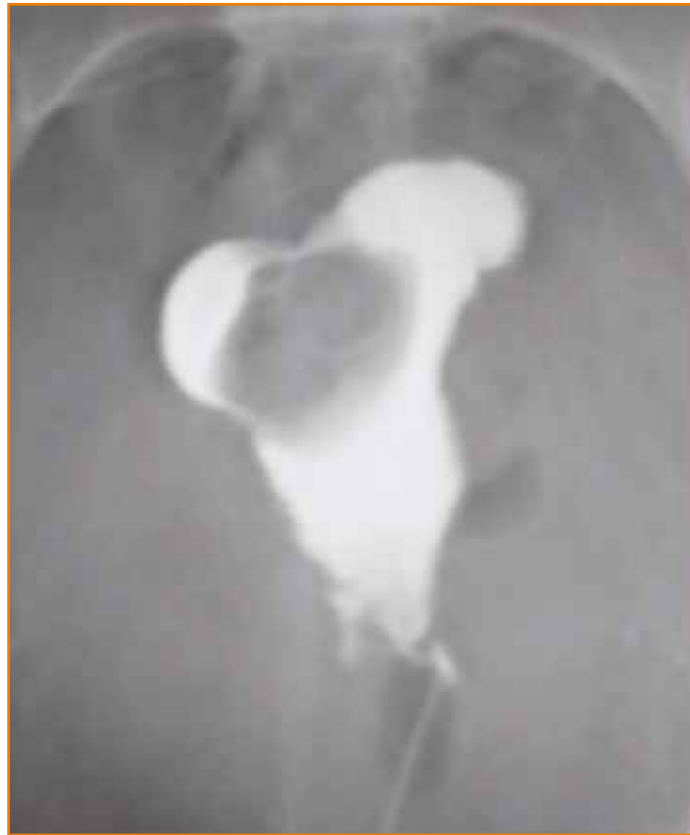Su investigación amerita ultrasonido endovaginal, histerosonografía e histeroscopia.

Ultrasonidos endovaginales que muestra mioma subseroso (a), mioma submucoso (b) y polio endometrial (c).



ALTA FRECUENCIA

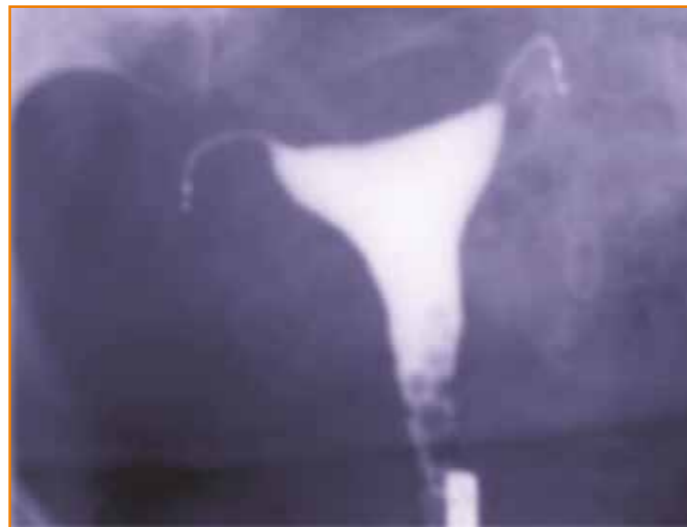Histerosalpingografía que muestra obstrucción tubaria bilateral proximal.



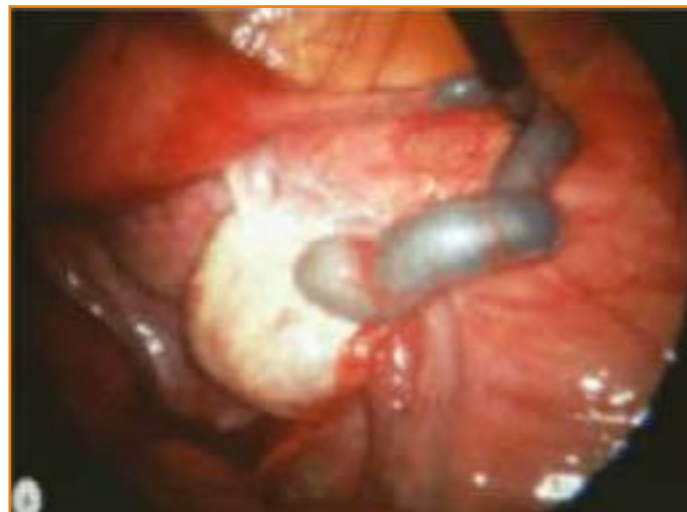› FACTOR TUBARIO

Su estudio es imprescindible pues en la ampolla de la tuba ocurre la fecundación. Éste se realiza buscando corroborar permeabilidad tubaria con histerosalpingografía e histero-laparoscopia.

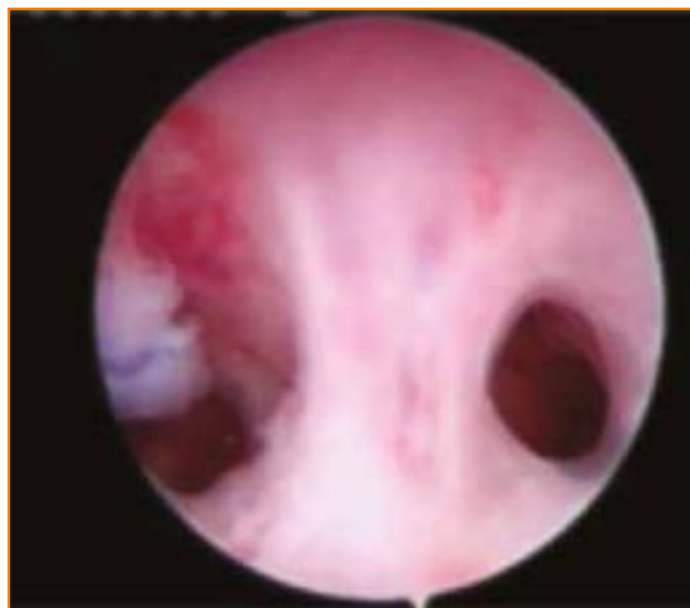Histerosalpingografía que muestra oclusión tubaria bilateral posquirúrgica.



Laparoscopia que muestra oclusión tubaria.



Histeroscopia que muestra adherencias entre cara anterior y posterior de cavidad uterina.



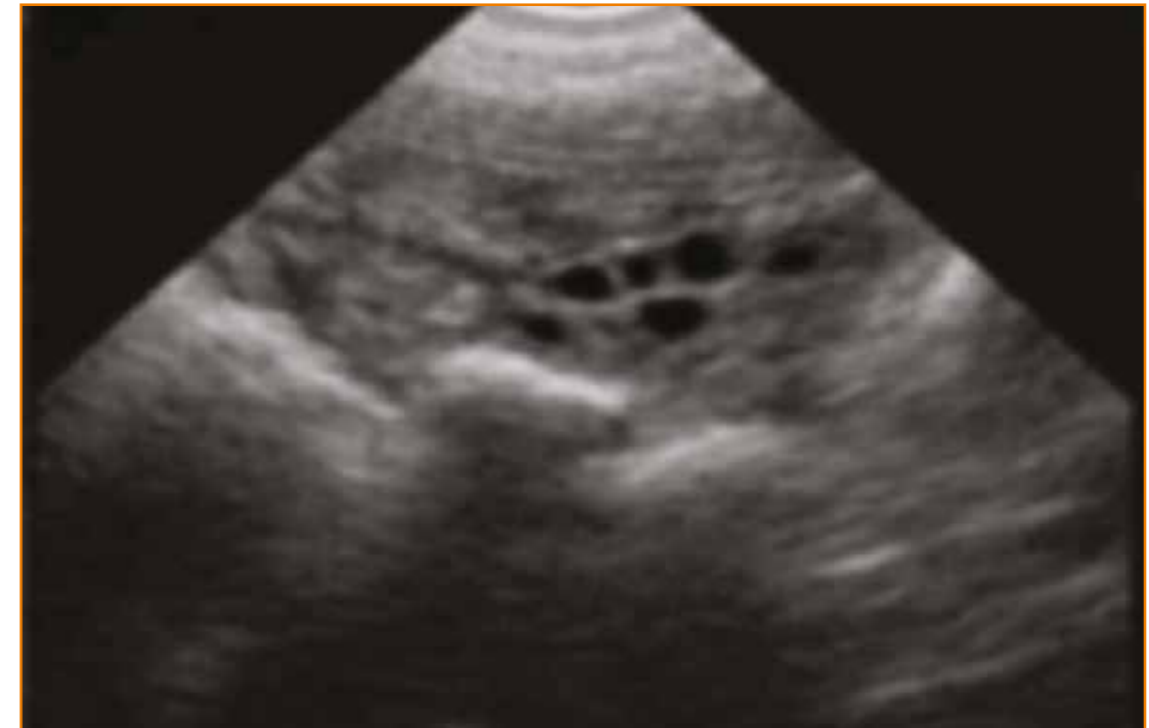› FACTOR OVÁRICO

Dependiendo de la edad de la paciente amerita investigación diferente, en pacientes menores de 38 años la presencia de ciclos menstruales regulares indica ovulación en la mayoría de los casos, en mujeres mayores a los 38 años amerita hacer estudios de reserva ovárica,

ALTA FRECUENCIA

siendo éstos: cuantificación de hormona antimülleriana y conteo de folículos ováricos realizado entre el día 2 y 5 del ciclo menstrual mediante ultrasonido endovaginal (4).

Ultrasonido que muestra la presencia de folículos ováricos.



› FACTOR ENDÓCRINO METABÓLICO

Se realiza en búsqueda de alteraciones endocrinas y metabólicas, relacionadas con el ciclo ovárico de la mujer y en la calidad de los óvulos, así como en su relación con la llegada del embarazo a término, su estudio amerita: perfil tiroides, perfil de andrógenos, glucosa/insulina y prolactina, realizados preferentemente entre los días 2 y 5 del ciclo menstrual de la mujer.

› FACTOR MASCULINO

Se realizará para observar que las características del semen se encuentren dentro de los criterios emitidos por la OMS en el 2005 y constate en realizar análisis de semen y espermocultivo, así como ultrasonido testicular cuando la sospecha diagnóstica lo amerita (5).

› REPRODUCCIÓN ASISTIDA

La reproducción asistida es el conjunto de métodos y técnicas que permiten el embarazo en una pareja diagnosticada con infertilidad y que no puede ser concebido de manera normal. Éstas se dividen en baja

complejidad, siendo la mejor representante de ésta la inseminación (IA) y en alta complejidad cuyo mejor representante es la fertilización in vitro (FIV).

La inseminación se realizará en parejas donde la mujer tenga tubas permeables y exista un problema para el paso de los espermatozoides al interior de la cavidad uterina (adherencias cervicales) o bien cuando existan alteraciones leves de la calidad espermática (ejemplo, cuenta espermática menor de 15 millones de espermatozoides, pero mayor de 5 millones).

La fertilización in vitro se realizará cuando en la mujer no existan tubas o éstas estén bloqueadas o bien cuando existan alteraciones graves en la calidad espermática (cuenta de espermatozoides menor a 5 millones por mililitro), entre otros diagnósticos (6)

Siempre será necesario un estudio profundo y protocolizado de la pareja infértil para determinar el factor de infertilidad y poder ayudar de manera real y sin fines de lucro a la pareja. ♦

ALTA FRECUENCIA

Tabla. Valores de referencia (1999) y los nuevos (2010) del límite de referencia inferior (LRI) en espermograma; entre paréntesis se muestra el intervalo de confianza del 95%

	1999, 4 ^{ta} edición ³	2010, 5 ^{ta} edición ⁴
	Valor de referencia	Límite inferior de referencia, LRL
Licuefacción	Total a los 60 min	Total a los 60 min
pH	7,2-7,8	≥7,2
Volumen	2,0 mL	1,5 mL (1,4-1,7)
Concentración espermática	20 x 10 ⁶ /ml	15 x 10 ⁶ /mL (12-15)
Concentración total	40 x 10 ⁶	39 x 10 ⁶ (33-46)
Motilidad total (progresivos + no progresivos)	No detallada	40% (38-42)
Motilidad progresiva	50%	32% (31-34)
Viabilidad	75%	58% (55-63)
Formas normales	15%	4% (3-4)
Leucocitos	< 1 x 10 ⁶ /mL	< 1 x 10 ⁶ /mL
Mar test	< 50% esp. unidos a partículas	< 50% esp. unidos a partículas
"Inmunobeads"	< 50% esp. unidos a partículas	< 50% esp. unidos a partículas

Rev. Med. Chile 2011; 139: 548-549

BIBLIOGRAFÍA

1. Biblioteca de salud reproductiva de la OMS. <https://extranet.who.int/rhl/es>
2. INEGI 2014. <http://www.inegi.org.mx/est/contenidos/proyectos/ce/ce2014/default.aspx>
3. López Rivero L. P, Hernández Marín I., Pascasio Sarmiento H., Gordillo Méndez K., Cadena Alfaro G. N. y Madrid Zavala R. M. (2012). Correlación entre insulino-resistencia e hiperandrogenismo. *Ginecol Obstet Mex*, 80(1), 30-35.
4. Speroff, L., Fritz y M. (2012). *Endocrinología ginecológica clínica y esterilidad*. 8va. edición, Lippincott Williams & Wilkins.
5. Rev. Med. Chile 2011; 139: 548-549
6. Sociedad española de infertilidad 2016. "Manual de buena práctica clínica en reproducción asistida".

ECOGRAFÍA

PARTICIPACIÓN EN LA EXPO-COMERCIAL

La Asociación Mexicana de Ultrasonido en Medicina (Amusem) realizó una reunión con las casas comerciales para invitarlas a conocer los espacios con los que contarán durante su 37 Congreso Internacional de Ultrasonido, que tendrá lugar del 3 al 7 de abril en Juriquilla, Querétaro.

Con el objetivo de que las empresas puedan ofertar de manera directa sus productos y servicios, la Amusem invita a las casas comerciales a participar en su magno evento y poner a disposición de los médicos asistentes las principales innovaciones en equipos médicos.



En la reunión se dieron cita los representantes de diferentes marcas líderes en equipos de ultrasonido, quienes pudieron conocer la distribución y el costo de los espacios que conformarán la expo-comercial.



▶ **ECOGRAFÍA**



El congreso de la Amusem reunirá a médicos nacionales y extranjeros. Como parte de los profesores internacionales destaca la participación de los doctores: Daniel Cafici, Patricia Galati, Edgardo Rubio, Waldo Sepúlveda y Saúl Wasbein.

La plantilla de profesores nacionales estará conformada por los doctores: Carlos Alarcón, Mónica Bañuelos, Obdulio Domínguez, Alejandro González, Raúl Martínez, Carolina Matheus, Miguel Meraz, Carlos Piña, José de J. Rincón, Miguel Rodríguez, Eduardo Sampson, Carlos Santillán y María Teresa Valadez.

El programa iniciará con el precongreso dedicado a la ultrasonografía en obstetricia y diagnóstico prenatal. Mientras que las actividades del congreso incluirán conferencias y talleres dedicados a las áreas de obstetricia, urología, abdomen, ginecología, urgencias, pediatría, partes superficiales y Doppler vascular.

Con el fin de impulsar la investigación, cada año la Amusem convoca a la presentación de trabajos científicos para quienes deseen participar con alguna de las modalidades de investigación. Y de esta manera contribuir con la difusión del conocimiento de la ultrasonografía. ♦



ECOGRAFÍA | ◀

ULTRASONOGRAFÍA Y GENÉTICA EN DIAGNÓSTICO PRENATAL

La Asociación Mexicana de Ultrasonido en Medicina (Amusem) celebró el Día del Asociado con una serie de conferencias dedicadas a la ultrasonografía y genética en diagnóstico prenatal, a cargo de las doctoras Edna Aizpuru y Catalina Valencia.

Al hablar sobre el asesoramiento genético en diagnóstico prenatal, la doctora Edna Aizpuru, especialista en genética del Hospital Ángeles Pedregal, señaló que este asesoramiento es un proceso de comunicación donde el médico proporciona información sobre el riesgo de recurrencia y pronóstico de una enfermedad genética, el cual debe ser “confidencial, no directivo y confiable”. El asesoramiento tiene como objetivos reducir la incidencia de enfermedades genéticas, aumentar la conciencia de los padecimientos genéticos, así como disminuir la frecuencia de genes anormales en la población.

Al momento de comunicar al paciente sobre el padecimiento, también es importante dar opciones de tratamiento e informar acerca del riesgo de recurrencia en sus descendientes. En los padres, el objetivo del asesoramiento es “disminuir la ansiedad o culpabilidad, la decisión racional de la reproducción y dar opciones a parejas de alto riesgo”.

La doctora Aizpuru, destacó que esta información también puede dirigirse a otros familiares que son probables portadores, en casos de edad materna avanzada, fertilización asistida, familias con padecimientos específicos, cuando uno o ambos miembros de la pareja son portadores de cromosomas o genes anormales, cuando existe consanguinidad, así como exposición laboral y/o ambiental a teratógenos.

La especialista señaló que es ideal que las parejas acudan a una consulta de asesoramiento genético para que el médico



ECOGRAFÍA

valore los riesgos, realice los estudios necesarios, trate de disminuir riesgos ambientales, además de indicar ácido fólico y una guía de alimentación.

En el caso del hidrops fetal, explicó, “se trata de un edema subcutáneo generalizado con acúmulo de líquido en cavidades”, que reporta una incidencia de uno en cada cuatro mil recién nacidos vivos.

Y “aproximadamente el 87% de hidrops son de causa no inmune”, éste depende de la población de referencia y de la edad gestacional en el momento del diagnóstico. Dentro de las causas más frecuentes destacan: cardiopatías (23%), idiopático (22%), cromosomopatías (16%), anomalías de tórax (13%), síndromes polimalformativos (11%) y síndrome de transfusión feto-fetal (6%).

En el hidrops inmune “la etiología más frecuente es la incompatibilidad ABO, pero clínicamente es poco importante, siendo causa de hiperbilirrubinemia y no de hidrops. La siguiente causa es la isoimmunización Rh por antígeno D (98%)”.

En su intervención la doctora Catalina Valencia, especialista en medicina fetal por la Fetal Medicine Foundation, habló sobre la ecografía intraparto como un soporte para la disminución de morbilidad fetal. Señaló que el ultrasonido es la principal herramienta de diagnóstico en obstetricia, útil en: aborto, embarazo ectópico, embarazo múltiple, anomalías congénitas, cribaje de preeclampsia, cribaje PTT, detección y manejo de la restricción del crecimiento intrauterino.

La doctora Valencia resaltó que “el ultrasonido intraparto es una herramienta útil en predicción del éxito de la inducción del TDP, determinación de la variedad de posición y progresión de la cabeza para mayor seguridad en la instrumentación y decisión objetiva de vía del parto”; pero que tiene una difícil implementación en Latinoamérica debido a la diversidad en conductas obstétricas, así como al impacto del entrenamiento en ultrasonido básico en zonas apartadas o de bajos recursos en los países latinoamericanos.

Otro de los temas tratados durante el Día del Asociado fue el “arte de la cirugía fetal”, donde la doctora Valencia apuntó que algunos criterios que deben considerarse en cirugía fetal son: un diagnóstico preciso y con estadio (exclusión de anomalías



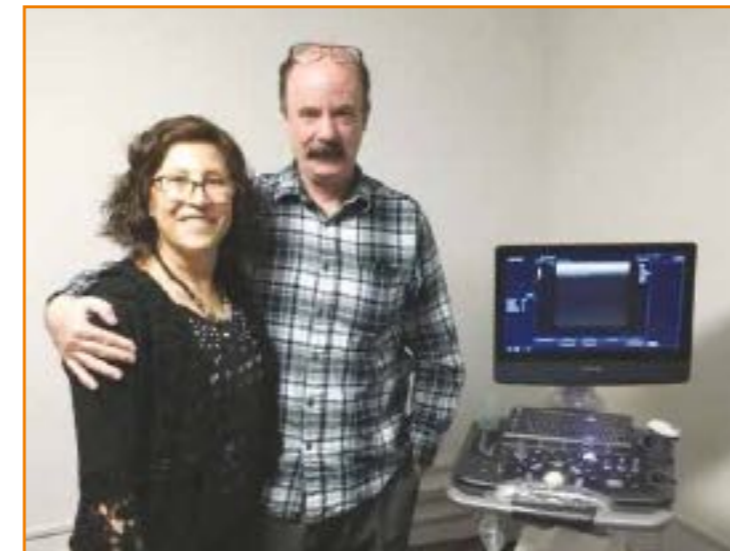asociadas); cuando la historia natural de la enfermedad está documentada y el pronóstico establecido; y en los casos donde no existe tratamiento postnatal efectivo.

La cirugía fetal mínimamente invasiva representa “un menor trauma feto, útero y madre”; con posibilidad de parto vaginal y estancia hospitalaria. Y explicó que el síndrome de transfusión feto-fetal es la cirugía fetal más común.

Con el avance de la medicina en el área de la terapia neonatal se han desarrollado técnicas más precisas, que a la par de los avances en la tecnología han permitido el tratamiento de otras patologías. ♦

CADA AÑO MUEREN MÁS DE 500 MIL MUJERES POR CÁNCER DE MAMA

A nivel mundial el cáncer de mama es la primera causa de muerte por neoplasias en la mujer, cada año ocurren cerca de 500 mil muertes de las cuales 70% suceden en países en desarrollo, explicó la doctora Martha Vargas durante el *Curso de actualización en imagenología e intervencionismo mamario* realizado por la Asociación Mexicana de Ultrasonido en Medicina (Amusem).



El doctor Gustavo Mysler, revisor científico del American College of Radiology para la quinta edición del BI-RADS versión en español, señaló que para evaluar cualquier imagen mamaria es importante pasar por una serie de etapas: la detección, en donde es fundamental el conocimiento y la calidad de los equipos; y el análisis por medio de distintas metodologías.

El primer paso es identificar la lesión, después hacer un análisis de esa lesión para distinguir si se trata de una lesión benigna o hacer la caracterización de lesiones dudosas y sospechosas. Y posteriormente clasificar la lesión en la mama a través del BI-RADS, el Sistema de informes y registro de datos de estudios por imágenes de la mama.



El BI-RADS tiene como objetivo estandarizar los informes mamarios, disminuir la confusión en la interpretación de las imágenes y facilitar el seguimiento para valorar el grado de sospecha de las lesiones.

El doctor Gustavo Mysler explicó que en la detección de la lesión es importante buscar en los diferentes tejidos de la mama: la glándula, que es el lugar más frecuente donde se encuentra el cáncer de mama, pero no el único, en la grasa mamaria anterior y posterior, así como en la axila.



▶ ECOGRAFÍA



En la detección deben buscarse y compararse: asimetrías, nódulos, desestructuraciones y microcalcificaciones, estos últimos “son uno de los retos más importantes del imagenólogo mamario”.

Señaló que en el caso de los nódulos debe ponerse especial atención en la forma (redonda, oval/lobulada, irre-

gular), el margen que puede ser circunscripto, oscurecido, microlobulado, indefinido o espiculado, así como en la densidad, ya que los cánceres de mama muy rara vez contienen grasa, pero pueden atraparla.

Además, el doctor Mysler habló sobre algunos de los cambios contenidos entre la cuarta y la quinta edición del BI-RADS, que es la más reciente, para que los médicos conozcan cuáles han sido las modificaciones de este sistema de informes y registro de datos de estudios por imágenes de la mama.



En este curso de actualización también participó el doctor Fernando Mainero, jefe del Servicio de Oncología de la Unidad Médica de Alta Especialidad #4 del IMSS, quien habló sobre la mama infanto-juvenil, la evaluación axilar y la mama masculina.

En este curso de actualización también participó el doctor Fernando Mainero, jefe del Servicio de Oncología de la Unidad Médica de Alta Especialidad #4 del IMSS, quien habló sobre la mama infanto-juvenil, la evaluación axilar y la mama masculina.

ECOGRAFÍA ◀

› EPIDEMIOLOGÍA

En México, desde 2006 el cáncer de mama ocupa el primer lugar de mortalidad por tumor maligno en las mujeres mayores de 25 años, desplazando al cáncer cervicouterino, indicó la doctora Martha Vargas, especialista en mama.

Casi 70% de los casos de cáncer de mama se presentan en mujeres de entre 30 y 59 años. La incidencia en mujeres es de 14.6 frente a 0.27 en los varones.

El diagnóstico del cáncer de mama en etapas tardías ocurre hasta en un 52%, en estadios 0 y I el diagnóstico es del 7.4%, en estadios II es de 34.4%, mientras que en estadios III y IV es de 42.1%. La especialista refirió que en los últimos 40 años hay una reducción del 22% en la mortalidad por cáncer de mama entre las mujeres de 50 a 69 años que se someten a tamizaje.

“Las mujeres con tejido mamario denso tienen hasta seis veces más riesgo de un cáncer y un peor pronóstico en general para cánceres detectados clínicamente”. Y por ello es importante la labor del médico en la detección, ya que más de la mitad de las mujeres menores de 50 años presentan mamas densas y casi un tercio de las mujeres mayores de 50 años.

Para realizar un diagnóstico oportuno, la doctora Vargas destacó que es importante un autoexamen mensual a



partir de los 18 años, un examen clínico mamario anual a partir de los 25 años y la realización del ultrasonido mamario es el estudio de elección inicial en mujeres menores de 35 años con patología mamaria por ser una herramienta complementaria de mastografía diagnóstica, no útil como método de tamizaje para cáncer.

Debido a que un alto porcentaje de las mujeres tienen mamas densas (en las cuales no se obtienen buenas imágenes a través de la mamografía), en estos casos la ecografía resulta una técnica de diagnóstico efectiva. Además de que esta técnica no utiliza radiación.

La utilización de la ecografía en la detección de diagnóstico de cáncer de mama requiere de equipos de alta resolución, así como el conocimiento y la experiencia que el médico tenga de la glándula mamaria. ♦



LA UNAM DESARROLLA TÉCNICAS DE IMAGEN CON ULTRASONIDO PARA PREVENIR PARTOS PREMATUROS

La Universidad Nacional Autónoma de México a través de su Laboratorio de Ultrasonido Médico del Instituto de Física y el doctor Iván Rosado desarrollan técnicas de imagen cuantitativa con ultrasonido, con el objetivo de obtener información que ayude a los radiólogos a reducir la subjetividad en la interpretación visual de una imagen médica.

En este laboratorio se realizan líneas de investigación encaminadas a la detección de condiciones que generan un parto prematuro espontáneo (con efectos neurotóxicos de anestesia en recién nacidos), así como al diagnóstico de lesiones de mama

benignas y malignas.

Para que el ultrasonido convencional tenga esos usos, el investigador explicó que se debe entender a la física detrás del proceso de for-



ma-
FUENTE: UNAM mación de una imagen médica y saber cómo interacciona el equipo médico con el tejido para obtener una respuesta de éste.

“Nosotros aplicamos técnicas de procesamiento matemático y computacional a las señales que obtenemos del ultrasonido para cuantificar las diferencias en las propiedades físicas del tejido”, dijo.

El investigador utiliza el ultrasonido porque es una modalidad de imagen que no usa radiación ionizante, por lo que se considera segura a energías usadas para diagnóstico, además de que es más barata comparada con la tomografía o la resonancia magnética. Y utiliza longitudes de onda altamente sensibles a propiedades microscópicas de la estructura del tejido, que al modificarse podrían señalar la aparición de una enfermedad.

Señaló que en este caso es necesario un equipo de ultrasonido convencional y la obtención de las señales no procesadas, “crudas”. De ahí, las señales son analizadas con la ayuda de

un software especial. Esta técnica aún no se utiliza en clínica porque antes debe comprobarse su exactitud y precisión.

El Laboratorio de Ultrasonido Médico trabaja en el desarrollo de un proyecto en colaboración con Wisconsin y el hospital Intermountain Health Care, en Utah, para la detección de condiciones que generen un parto prematuro espontáneo, una de las principales causas de muerte en menores de cinco años a nivel mundial y la principal razón de efectos cardiovasculares y neurocognitivos a largo plazo.

El universitario señaló que se utiliza la sensibilidad de las ondas de ultrasonido a cambios en la microestructura del tejido para detectar cambios en las fibras de colágeno del cérvix, alineadas y con una estructura bien definida al inicio de la gestación, y que se rompen conforme avanza ese proceso; por eso el cérvix se ablanda y se dilata para permitir el paso del feto. Mientras que en un parto prematuro espontáneo eso ocurre más rápido.

Hoy en día para la evaluación de estos cambios los médicos palpan el cérvix vía vaginal y comparan su dureza con la suavidad de la mejilla y con el cartílago de la nariz. Con el ultrasonido se podría detectar la tasa de cambios en la estructura del colágeno, para ver si el cérvix cambia muy rápido y si representa un riesgo de parto anticipado.

Además, en colaboración con el Instituto Nacional de Cancerología, este laboratorio universitario inició un proyecto de dos años para aplicar su técnica en el diagnóstico de lesiones mamarias, para evaluar su reproducibilidad y repetitividad en clínica, y ofrecer un diagnóstico por imagen más preciso.

A partir del mes de marzo el laboratorio contará con un sistema de ultrasonido preclínico para estudios en animales, en este caso ratas. Y el primer estudio estará enfocado en analizar qué procesos moleculares ocasionan los cambios en las propiedades mecánicas observadas con el ultrasonido cuantitativo. ♦

Diplomados en

Ultrasonografía Médico diagnóstica

2 opciones de aval
universitario

Teórico-práctico
1665 horas reales

Profesores

Médicos Especialistas en Ultrasonido Diagnóstico

Médicos con certificación nacional (CMRI)

Médicos con certificación internacional (ICEAF - ISUOG)

Rotación por instituciones hospitalarias de prestigio

Talleres de asesoría personalizada - individual

Bases físicas, abdomen, urología, tejidos superficiales,
ginecología, obstetricia y pediatría

Curso Básico de **ULTRASONIDO** **MÉDICO**

INICIO:
Abril 21
2018

39 años
formando
sonografistas

CURSOS
Simposios
Talleres

Glándula mamaria | Anomalías congénitas
Ginecología | Músculo - esquelético
Obstetricia | Lesiones deportivas
Endovaginal | Doppler

El sonido
también se
ve®

www.amusem.org



Cumple tu sueño de ser mamá confiando en un centro con un equipo preparado y una tasa de efectividad de más del 70%.

¿Cómo podemos ayudarte?

- Diagnóstico y tratamiento de la infertilidad en el hombre o mujer.
- Reproducción asistida: FIV, ICSI IA..
- Embarazo posterior a salpingoclasia o ligadura de trompas.
- Tratamiento y seguimiento del embarazo de alto riesgo.
- Seguimiento al embarazo gemelar.
- Selección de sexo.
- Preservación de óvulos y espermatozoides.
- Análisis de laboratorio.



(01 55) 7585 6932
4211 3155
044 55 7426 4274



www.fertygest.com.mx
contacto@fertygest.com.mx



Pregúntanos en Facebook:
búscanos como Fertygest

