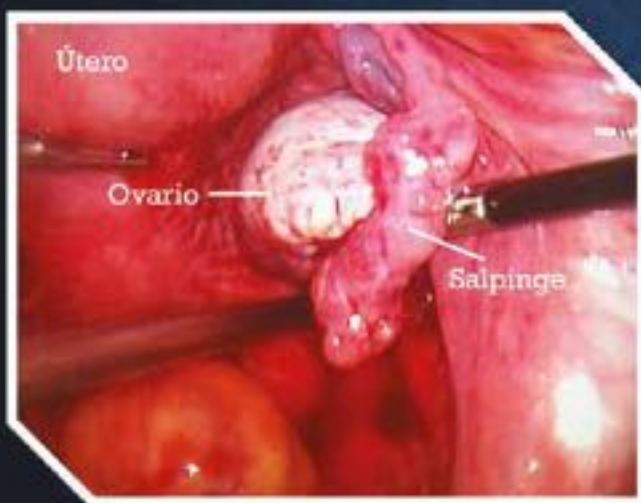


REVISTA Mexicana de Ultrasonido en Medicina

AÑO IX | NÚMERO 30 | ABRIL - SEPTIEMBRE 2017

XXXVI CONGRESO INTERNACIONAL DE ULTRASONIDO



Embarazo
ectópico ovárico

Malformación
de Dandy Walker

Dispositivo intrauterino
(DIU) Dislocado

9º Aniversario



SonoScape

DIGIMEDIC®

Group S.A. de C.V.



E1



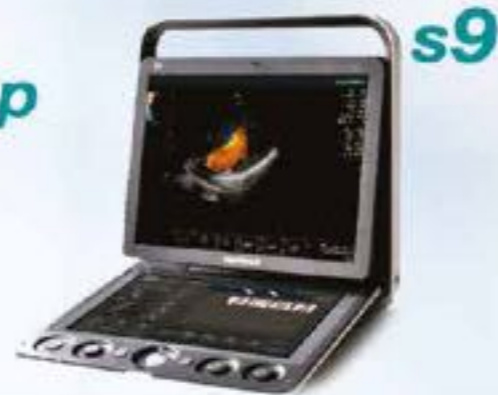x3



x5



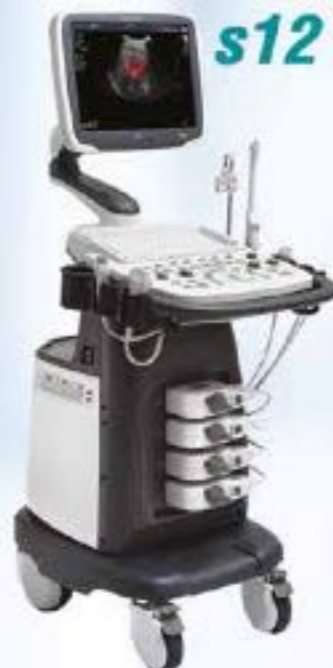s8 Exp



s9



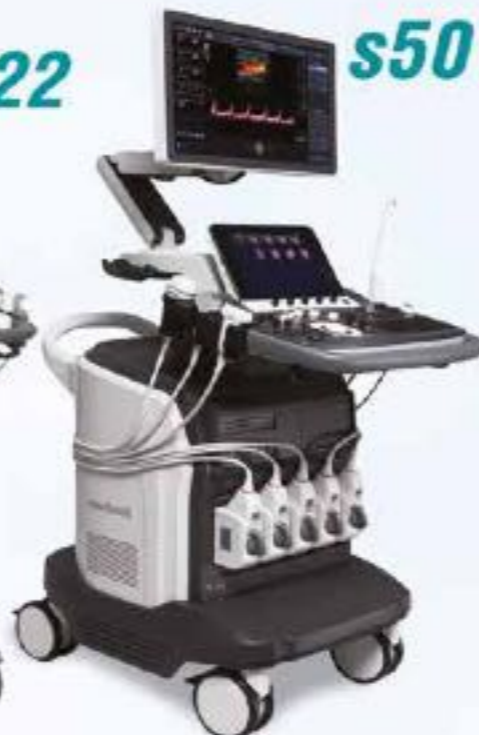s11



s12



s22



s50

CONTACTO

Tels: (52) 55 5523 1569
(52) 55 5096 4428
Email: info@digimedic.com.mx
www.digimedic.com.mx

#MédicosALaVanguardia

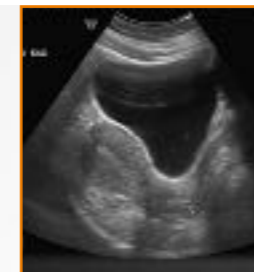SÍGUENOS



CONTENIDO

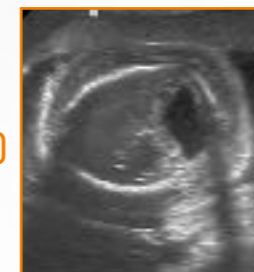EMBARAZO
ECTÓPICO OVÁRICO
REPORTE DE CASO

5



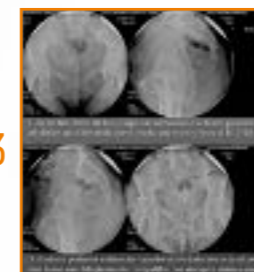
MALFORMACION DE
DANDY WALKER
CASO CLÍNICO

10



DISPOSITIVO
INTRAUTERINO (DIU)
DISLOCADO

13



36 CONGRESO
INTERNACIONAL
DE ULTRASONIDO,
IXTAPA 2017

16



PROGRAMACIÓN
FETAL Y EPIGENÉTICA

20



ACTUALIZACIÓN
PARA EL DIAGNÓSTICO
DE ANOMALÍAS
FETALES

22



24
ULTRASONIDO
DOPPLER ARTERIAL



26
A TRAVÉS DEL
ULTRASONIDO
AMUSEM CONTRIBUYE
EN LA FORMACIÓN
DE GINECÓLOGOS Y
OBSTETRAS



27
ATENCIÓN DE
PATOLOGÍAS
DE CUELLO NO
TIROIDEAS



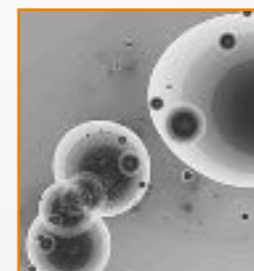
28
CURSO AVANZADO
DE ULTRASONIDO
EN MAMA



29
AMUSEM DA LA
BIENVENIDA A LA
NUEVA GENERACIÓN
DEL DIPLOMADO



30
INVESTIGADORES
DE STANFORD
DESARROLLAN
TÉCNICA DE
ULTRASONIDO PARA
VISUALIZAR TUMORES



|| MENSAJE DE LA PRESIDENTA ||

Bienvenidos a nuestras páginas. En esta ocasión dedicamos nuestra portada al XXXVI Congreso Internacional de Ultrasonido en Ixtapa. En la sección Alta Frecuencia encontrarán los trabajos ganadores de nuestro evento: *Embarazo ectópico ovárico*, *Malformación de Dandy Walker* y *Dispositivo intrauterino (DIU) Dislocado*.

Además, viene la reseña de todas las actividades académicas que preparamos para nuestros asociados y alumnos.

Durante mi gestión me he preocupado por presentar a nuestra Asociación como el mejor lugar para vivir la experiencia del ultrasonido. He convocado a colegas, para que, con su apoyo, conocimiento y experiencia, impartiéramos cursos de calidad.

En cada evento, nuestro compromiso no sólo ha sido en contribuir en la formación o actualización de nuestra especialidad, sino que nos hemos esforzado en lograr que nuestra rama de conocimiento: el ultrasonido, se convirtiera en una herramienta de ayuda para mejores diagnósticos médicos, así como para la profesionalización de nuestro campo. Cabe destacar, que de nada serviría todo el esfuerzo de difusión sino está basado en nuestro empeño por fortalecer la calidad académica de nuestros eventos; así como buscar convenios y colaboraciones con otras sociedades de diferentes países en beneficio de nuestros alumnos y asociados.

Aprovecho para invitarlos cordialmente a nuestros próximos eventos: Curso Avanzado de Ultrasonido en Mama, Simposio de ultrasonido Músculo Esquelético, Simposio de Ultrasonido Transrectal, Simposio de Ultrasonido Transvaginal y XXXVII Congreso Internacional de Ultrasonido que se llevará a cabo en Juriquilla, Querétaro, en el hotel Grand Misión del 4 al 7 de abril del 2018. ♦

Dra. Norma Lorena Tello Aguilar

Presidenta



REVISTA Mexicana de Ultrasonido en Medicina

Dirección General

Dra. Norma Lorena Tello Aguilar

Editora | Adriana Salazar

Cuidado Editorial | Berenice Torruco

Reportera | Jessica Guzmán

Diseño Editorial | Francisco Cervantes

Fotografía | Ignacio Salazar

Publicidad y ventas | 5440.6955 y 5538.4009

ASOCIACIÓN MEXICANA DE ULTRASONIDO EN MEDICINA Mesa Directiva 2016-2018

Presidenta

Dra. Norma Lorena Tello Aguilar

Vicepresidente

Dr. David Israel Ojeda Mendoza

Secretaria

Dra. Angélica Téllez Pineda

Tesorero

Dr. Carlos Alejandro Alarcón Urdaneta

Vocal Científico

Dra. Yasmín Rocío López Martínez,

Dra. Guadalupe Sólis Galdámez

Vocal Social

Dra. Tania Canseco Zepeda

REVISTA MEXICANA DE ULTRASONIDO EN MEDICINA. Año IX. No. 30, abril-septiembre 2017, es una publicación trimestral de distribución gratuita. Editor Responsable: Adriana Salazar Juárez. Número de Certificado de Reserva otorgado por el Instituto Nacional del Derecho de Autor 04-2014-100809514100-101. Número de Certificado de Licitud de Título y de Contenido otorgado por la Comisión Calificadora de Publicaciones y Revistas Ilustradas EN TRÁMITE. Domicilio de la Publicación: Eje Central Lázaro Cárdenas No. 555, Col. Narvarte, México, D.F. 03020. Teléfonos: 5639 4447 y 5639 4450. Distribuidor: A.S.H.2. Imagen Global S.A de C.V., Cumbres de Maltrata 359 int 104, Col. Narvarte, Delegación Benito Juárez. Teléfono: 55384009 y 54406955. Número ISSN en trámite. Impresa en Compuprintt, Sor Juana Inés de la Cruz No.143, Tlalnepantla, Estado de México C.P. 54000. La **Revista Mexicana de Ultrasonido en Medicina** acepta anuncios publicitarios con criterio ético pero el editor se deslinda de cualquier responsabilidad respecto a la veracidad y legitimidad de los mensajes contenidos en los anuncios. El contenido de los artículos firmados son responsabilidad exclusiva del autor. Todos los derechos reservados. Prohibida la reproducción total o parcial por cualquier medio sin la autorización por escrito de los editores. La **Revista Mexicana de Ultrasonido en Medicina** se encuentra indexada en internet: Índice Mexicano de Revistas Biomédicas (IMBIOMED) www.imbiomed.com. Esta edición se terminó de imprimir en México en septiembre de 2017.

|| ALTA FRECUENCIA ||

36 CONGRESO INTERNACIONAL DE ULTRASONIDO

EMBARAZO ECTÓPICO OVÁRICO. REPORTE DE CASO

Antillón-Valenzuela J^a, Barajas-Valenzuela M^b, Castañeda-Palafox C.D^c

^a Médico Ultrasonografista, Torre Médica CIMA Hermosillo, Sonora

^b Médico Gineco-Obstetra, Clínica San Benito, Hermosillo, Sonora

^c Médico Residente de Imagenología, Hospital General del Estado de Sonora

OBJETIVO:

Presentar el caso de un embarazo de localización incierta y sus hallazgos sonográficos hasta su diagnóstico en ovario derecho.

CASO CLÍNICO:

Paciente femenino de 30 años de edad, menarca a los 10 años, ritmo 30x4, dismenorrea, G1, P0, A0, C0, FUM 1 de septiembre. Acude con médico gineco-obstetra para control de embarazo de 7.5 SDG al presentar cólico ocasional y deshecho transvaginal color marrón sin otros agregados, Hb 12.5 g/dl, leucocitos 8,000 ul, glucosa 96 mg/dL, β -HCG 2551 mUI/mL examen general de orina sin alteraciones. A la exploración se realiza tacto vaginal encontrando leucorrea blanquecina no fétida.

Se cita dos días después con ultrasonido pélvico (transabdominal) el cual reporta útero sin evidencia de saco gestacional y cuantificación de β -HCG de 2688 mUI/mL. Se cita por tercera ocasión dos días después, observándose aumento del nivel de β -HCG a 2708 mUI/mL y reporte de ultrasonido transvaginal en el que se observa nódulo ovárico derecho de 2.8 cm hipervascularizado y sospechoso de corresponder con saco gestacional desorganizado. Se realiza intervención quirúrgica y se envían muestras a estudio patológico reportándose hallazgos compatibles con embarazo ectópico ovárico.

CONCLUSIÓN:

El abordaje de un embarazo de localización incierta frecuentemente resulta en un reto diagnóstico; los hallazgos sonográficos observados en este caso aplicados en otro contexto pudieran corresponder solo con la presencia de un cuerpo lúteo o embarazo tubarico adyacentes; sin embargo, ante los datos clínicos y antecedentes de nuestra paciente; niveles de β -HCG, ausencia de saco gestacional intrauterino visible y "nódulo sospechoso" en proyeccion anexial, así como particularmente la movilidad "en bloque" del ovario y el nódulo a las maniobras de compresión, obligaron a considerar embarazo ectópico ovárico en primera instancia, aún a pesar de su baja prevalencia (menos de 1% de los embarazos ectópicos). ♦

*Dr. José Antillón Valenzuela
Médico Sonografista (CMU)
Torre Médica CIMA y Hospital CIMA Hermosillo
joseantillon@hotmail.com
(662) 112-0226



TRABAJOS GANADORES

EMBARAZO ECTÓPICO OVÁRICO

REPORTE DE CASO

ANTILLÓN-VALENZUELA JA,^a,
BARAJAS-VALENZUELA MB,
CASTAÑEDA-PALAFox C.DC

ALTA FRECUENCIA

ALTA FRECUENCIA

-EMBARAZO ECTÓPICO OVÁRICO- REPORTE DE CASO

Art. Drs. Viteriano J., Ramírez-Vázquez M., Cuatrecasas-Félix C.D.




IMAGIN

US PÉLVICO TRANSABDOMINAL



OBJETIVO DEL CASO



- Presentar el caso de un embarazo de localización inusual (I.S. y E.U.M.) y sus hallazgos sonográficos hasta su diagnóstico en ovario derecho.



CASO CLÍNICO

- FICHA DE IDENTIFICACIÓN:** Paciente de 30 años de edad, DAMA.
- EDAD MENARCA:** A LOS 13 AÑOS DE EDAD, HEMORRAGIA GI, PE, AL TR. PUM L OJ. SUPLENDO.
- ANTECEDENTE ACTUAL:** Aménorrea con molestias ováricas-ováricas, NVA control de embarazo de 7.5 SDC al presentar como embarazo y embarazo transvaginal sin evidencia de ovocitovestibulo.
- LABORATORIOS:** Hb 12.5 g/dl, leucocitos 8,000 al. plaquetas 96,000/ml, B-HCG 2551 mIU/ml, exámenes genitales de rutina sin alteraciones.
- EXPLORACIÓN FÍSICA:** A la exploración se observa tórax vaginal con abundante leucorrea blanquecina, no fétida.



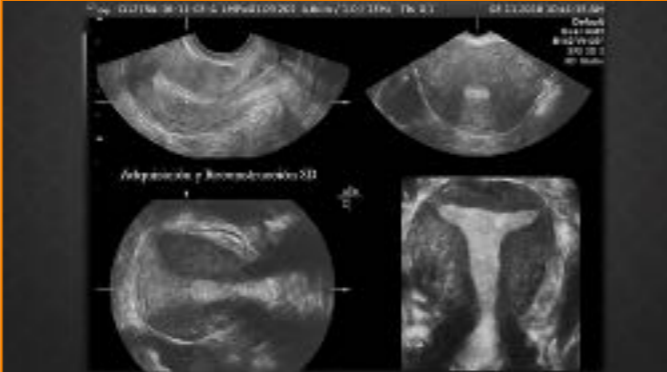
US PÉLVICO TRANSVAGINAL





EVOLUCIÓN





- Se cita dos días después con ultrasonido pélvico (transabdominal) al cual se reporta como sin evidencia de saco gestacional y cuantificación de B-HCG de 2551 mIU/mL.
- Se cita por tercera ocasión dos días después observándose aumento del nivel de B-HCG a 2108 mIU/mL, y reporte de ultrasonido transvaginal en el que se observa nódulo ovárico derecho de 2.8 cm hiperecogénico y sospechoso de corresponder con un saco gestacional decapitado.







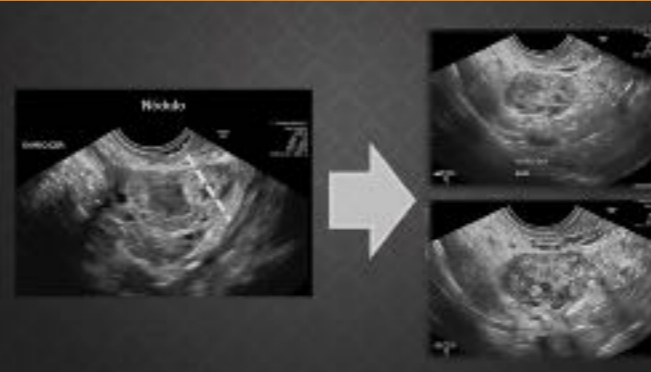















ALTA FRECUENCIA

ALTA FRECUENCIA

ANTE LAS VARIAS DISCUSIONES RESPECTO A DIFERENTES CRITERIOS REFERIDOS EN LA LITERATURA DE EMBARAZO ECTÓPICO OVARIO-UTERINO SE CONSIDERARÁ UN CASO SIEMPRE EN EL CUAL SEALTA PRECISAMENTE LA LOCALIZACIÓN DE LA GESTACIÓN ECTÓPICA OVARIO-UTERINA QUE PODRÍA ESTAR EN RELACIÓN CON ALGUNOS CRITERIOS ESPECÍFICOS.

DESDE EL PUNTO DE VISTA ANATOMOPATOLÓGICO, SIEMPRE LOS HALLAZGOS DEBEN CONCORDAR CON UN CUERPO ÚTERO CUANDO EXISTE Y EN SU CASO CONTRARIO DEBE SER EL ÚTERO EL QUE SEALTA EN EL PUNTO DE VISTA ANATOMOPATOLÓGICO. NO CONCORDA CON ESTE PUNTO DE VISTA LA OPINIÓN DE ALGUNOS AUTORES QUE CONSIDERAN QUE EL ÚTERO DEBE ESTAR EN RELACIÓN CON ALGUNOS CRITERIOS ESPECÍFICOS.

UTERO EN EL CUAL VOLÚMEN VAGINAL NORMAL EN RELACIÓN CON SU CONTENIDO EN SU CÁMARA DE CONDUCCIÓN INTRACERVICAL SIN HABER UN ÚTERO EN RELACIÓN CON ALGUNOS CRITERIOS ESPECÍFICOS.

UTERO VAGINAL CON VOLÚMEN NORMAL, PRECISIÓN DE BARRAS SONORA EN CÁMARA DE CONDUCCIÓN INTRACERVICAL.

EL ÚTERO OVARIO CUANDO EXISTE INTRACERVICALMENTE Y CONSIDERADO DE CONDUCTO CON UN ÚTERO INTRACERVICAL Y EN RELACIÓN CON ALGUNOS CRITERIOS ESPECÍFICOS.

EL PUNTO DEL ÚTERO NO DEBE SER EN EL ÚTERO UNO DE LAS CÁMARA DEL ÚTERO O PLASMA ENDOMETRIAL.

EN CASO DE DIFERIR POR MENUDO CONSIDERAR ESTRUCTURA O INTRACERVICAL DE CONDUCTO INTRACERVICAL EN RELACIÓN CON ALGUNOS CRITERIOS ESPECÍFICOS.

CONCLUSIÓN


1. El embarazo ectópico ovario-uterino es una entidad clínica que debe ser considerada en el diagnóstico diferencial de los embarazos ectópicos.

2. La localización de la gestación ectópica ovario-uterina debe ser determinada con precisión por el médico tratante.

3. El diagnóstico de embarazo ectópico ovario-uterino debe ser confirmado por el médico tratante.

4. El tratamiento de elección es la laparoscopia.

5. El pronóstico es favorable.



EMBARAZO ECTÓPICO OVÁRICO. REVISIÓN BIBLIOGRÁFICA

- El embarazo ectópico ocurre en el 1.8% de las gestaciones.^{1,2,3,4}
 - 84% en tubárico
 - 1.2% en abdominal
 - 1.3% en ovariano
 - 0.1% en cervical
- Se realiza intervención quirúrgica por laparoscopia identificando salpinx normal y nódulo ovárico hiperémico.

Se diagnostica en el momento de la ecografía por la presencia de un nódulo ovárico hiperémico.

La literatura reporta que hasta el 75% de los casos se diagnostican en el primer trimestre y dada la alta prevalencia de la misma se recomienda el diagnóstico en el primer trimestre.

Solo existe un caso reportado de un embarazo ectópico ovario-uterino en 2011 (Maeng y col).⁶




Se reseca nódulo y se envían muestras a estudio patológico el cual reporta hallazgos compatibles con embarazo ectópico ovárico.

Estudio realizado en Hospital Universitario de La Paz, Madrid, España en 2013 por Gracia González y cols. en un estudio de 60 casos a lo largo de 2001-2011, de los cuales el 85% fueron diagnosticados en el primer trimestre y dada la alta prevalencia de la misma se recomienda el diagnóstico en el primer trimestre.

Solo existe un caso reportado de un embarazo ectópico ovario-uterino en 2011 (Maeng y col).⁶

ESTUDIO DE PATOLOGÍA



El cuadro clínico es de un embarazo de localización incorrecta, asintomático, dolor abdominal, sangrado con alta marcación. asociada.^{1,2,3}

La aparición de hemorragia con inestabilidad hemodinámica es más frecuente que en el embarazo ectópico tubárico.

La mayoría de las veces el diagnóstico es realizado en quirófano.^{1,2}

El cuadro clínico es de un embarazo de localización incorrecta, asintomático, dolor abdominal, sangrado con alta marcación. asociada.^{1,2,3}

La aparición de hemorragia con inestabilidad hemodinámica es más frecuente que en el embarazo ectópico tubárico.

La mayoría de las veces el diagnóstico es realizado en quirófano.^{1,2}

No existen criterios sonográficos específicos.^{1,2,3,4}

- Otro signo (100%)
- Imagen ecográfica intracervical con halo hiperecogénico (10%)
- Mayor especificidad que el campo libre
- Falta vascular con flujo normal (100%)
- Rara vez se observa vena uterina

Incidencia subestimada dado que muchas veces se diagnostican como tubárico.⁵

Maniobra de Compresión

Ecografía Tubárico vs **Ecografía Ovárica**

Movilidad independiente vs Movilidad en Bloque

Se ha propuesto el uso de doppler con IR 40/39 (especificidad 100% y VPP 100%) sin embargo este hallazgo solo se observa en 16% de los casos.^{2,3}

4% de los casos ha documentado doble halo hiperecogénico.¹

7% presenta un caso gestacional con embrión y latido cardíaco.¹

Siempre se requiere la confirmación histopatológica del tejido extrauterino y la localización de la gestación. Además es común observar

CONCLUSIÓN

El abordaje de un embarazo de localización incorrecta siempre resulta en un alto diagnóstico, los hallazgos sonográficos observados en este caso agudizado en otro contexto podrían corresponder con la presencia de un cuerpo lúteo, un embarazo en los sitios clínicos y anatómicos de nuestra paciente (nivel de β-HCG, ausencia de una gestación intrauterina visible y sangrado intracavitario y particularmente la movilidad "en bloque" del ovario y el nódulo sospechoso ante la maniobra de compresión, el embarazo ectópico ovárico debería considerarse en primer instancia.

Existe poca experiencia en cuanto al tratamiento.^{1,2,3,4}

Metotrexato sistémico	Metotrexato/etoposídeo local	Quirúrgico
<ul style="list-style-type: none"> No es de primera línea dada su baja experiencia 	<ul style="list-style-type: none"> Guía por laparoscopia Diagnóstico y terapéutico Se evitan efectos sistémicos 	<ul style="list-style-type: none"> Gold standard Contraindicado solo en caso de inestabilidad (21% de los casos), o datos de necrosis

BIBLIOGRAFÍA

1. Berman J, Berman J, Berman J, Berman J. Ectopic pregnancy: a review of the literature. *Journal of Obstetrics and Gynaecology*. 2011;31(1):1-10.
2. Berman J, Berman J, Berman J, Berman J. Ectopic pregnancy: a review of the literature. *Journal of Obstetrics and Gynaecology*. 2011;31(1):1-10.
3. Berman J, Berman J, Berman J, Berman J. Ectopic pregnancy: a review of the literature. *Journal of Obstetrics and Gynaecology*. 2011;31(1):1-10.
4. Berman J, Berman J, Berman J, Berman J. Ectopic pregnancy: a review of the literature. *Journal of Obstetrics and Gynaecology*. 2011;31(1):1-10.
5. Berman J, Berman J, Berman J, Berman J. Ectopic pregnancy: a review of the literature. *Journal of Obstetrics and Gynaecology*. 2011;31(1):1-10.
6. Berman J, Berman J, Berman J, Berman J. Ectopic pregnancy: a review of the literature. *Journal of Obstetrics and Gynaecology*. 2011;31(1):1-10.

HALLAZGOS OBSERVADOS EN NUESTRO CASO

- Ovario vacío
- Imagen hipocóica con halo ecogénico
- Campo libre
- IR 40/39

EMBARAZO ECTÓPICO OVÁRICO. REPORTE DE CASO

Artículo [Vázquez] A, Ramírez-Vázquez M, Córdova-Pérez C.D.

Revista Mexicana de Ultrasonido en Medicina

36 CONGRESO INTERNACIONAL DE ULTRASONIDO



TRABAJOS GANADORES

MALFORMACIÓN DE DANDY WALKER:

CASO CLÍNICO

OCAMPO, V

MALFORMACIÓN DE DANDY WALKER: CASO CLÍNICO (Ocampo, V)

OBJETIVO:

Identificar la malformación de Dandy Walker la cual es una anomalía cerebral congénita caracterizada por hipoplasia del vermix cerebeloso, quiste del cuarto ventrículo y ampliación de la fosa posterior, así como el manejo adecuado del paciente y su correcta orientación ante este padecimiento.

RESUMEN DE LA HISTORIA CLÍNICA:

Px Femenino 25 años, oaxaqueña, G:2, C:1, P:0 sin antecedentes para su padecimiento actual; cursando la 28SDG; quien asiste por referir hipomotilidad fetal de 2 semanas, las cuales se han ido acentuando hasta no percibir movilidad, se realiza ecografía observado PUVI, el cual cursa con microcefalia, hipotelorismo, cisterna magna comunicante por ausencia del vermix cerebeloso, hHidrocefalia, ausencia del tabique nasal, hidrops fetal, circular simple de cordón en cuello, movimientos fetales ausentes. Se observan las cuatro extremidades enrolladas por triple circular de cordón causando edema en manos y pies. Se envía a nivel hospitalario en donde es manejada para interrupción del embarazo iniciando inductoconducción de trabajo de parto, sin ser efectivo por lo que se traslada a otro hospital para su resolución vía cesárea, obteniendo producto del sexo femenino, sin vida, con las características fenotípicas antes descritas. Se dona feto para análisis, el cual posteriormente es cancelado por familiares y no se efectúa autopsia.

COMENTARIOS:

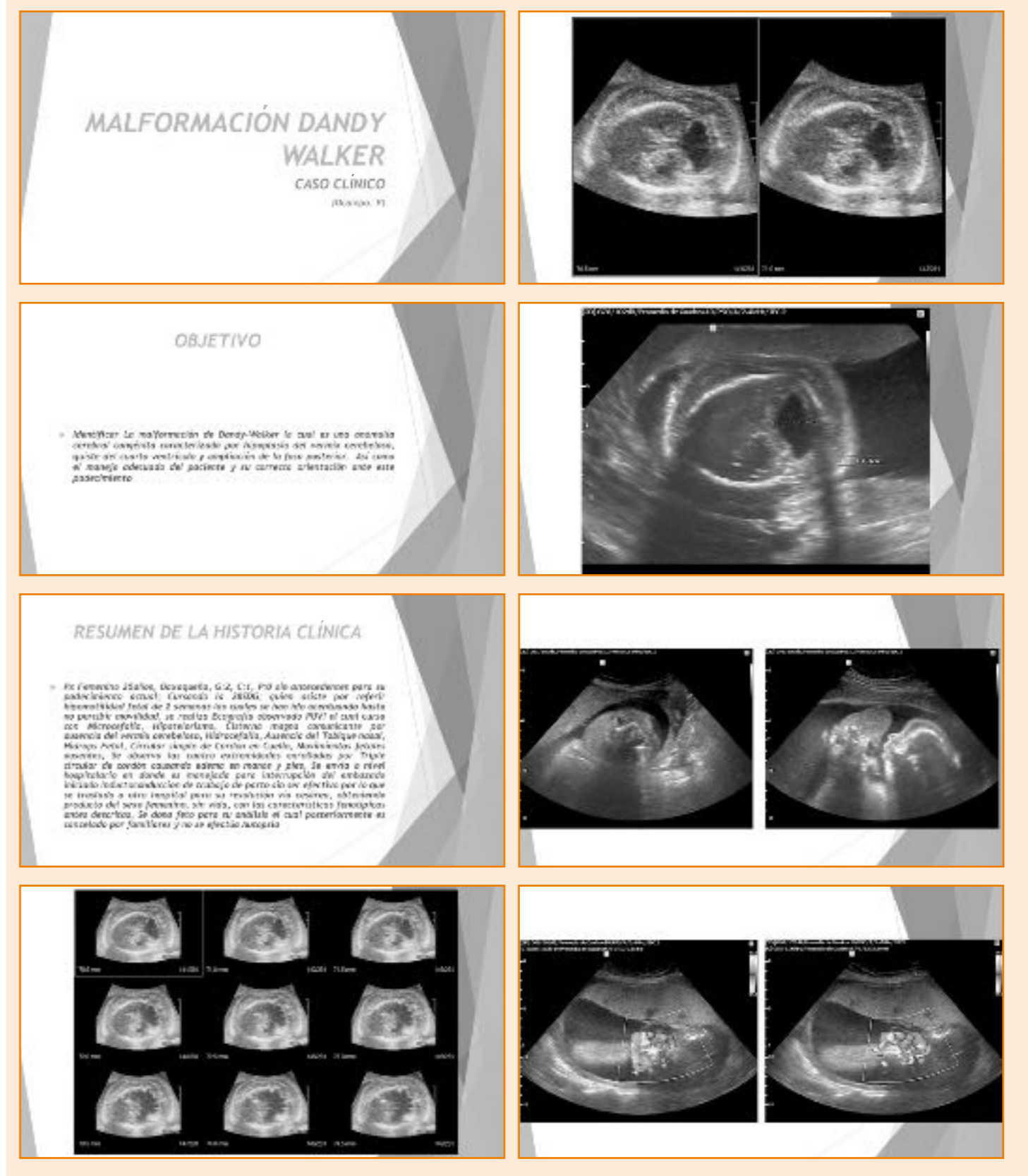
El diagnóstico prenatal se efectúa después de la semana 18 de gestación mediante la ecografía, ya que es cuando se completa el desarrollo del vérmix cerebeloso. En edades posteriores el diagnóstico se establece por el cuadro clínico y estudios como RM y TAC. El Dx diferencial debe establecerse con otros síndromes asociados con la malformación.

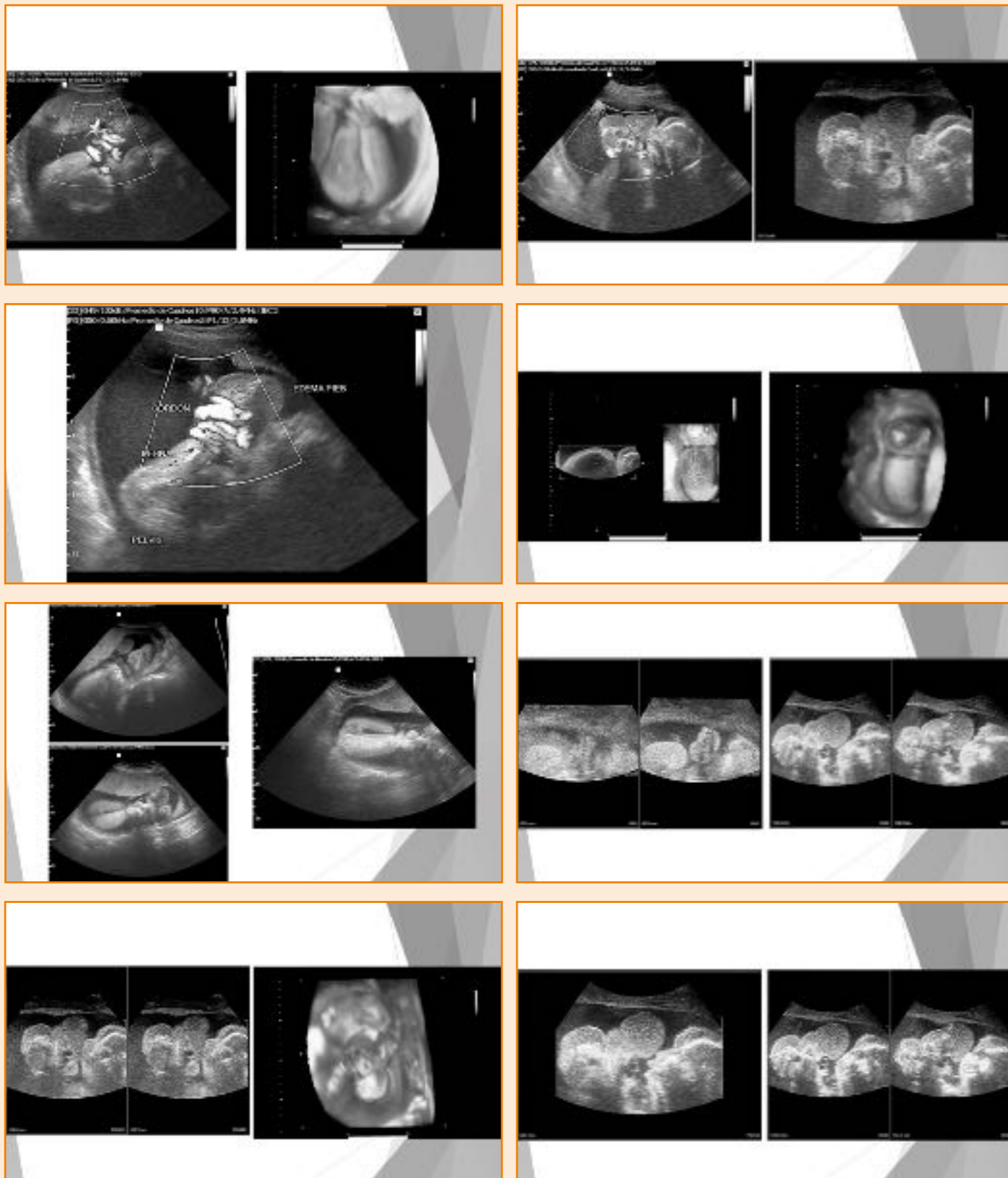
CONCLUSIONES:

La malformación de Dandy Walker representa un reto en el diagnóstico prenatal, es indispensable una buena evaluación ecográfica bidimensional dado que sigue siendo la prueba diagnóstica más usual para este tipo de malformación, la buena aplicación y capacitación médica son necesarias para el diagnóstico correcto, por consiguiente, para el tratamiento adecuado en el pronóstico fetal. Existen sociedades especializadas en la investigación genética avanzada que ayudará a orientar a los padres de familia cuando se tenga el diagnóstico y para considerar, además, que el tratamiento tiene que ser multidisciplinario. ♦

BIBLIOGRAFÍA:

1. Treviño, G., González, N., Montes, J. (2014). *Dandy Walker Malformation*. Ciencias de la Salud. Universidad de Monterrey. Disponible en: http://www.scielo.org.ar/scielo.php?script=sci_arttext&pid=S0325-00752014000100024
2. Goyenechea, F., Hodelin, R. Instituto de Neurología y Neurocirugía, Hospital Provincial Saturnino, Santiago de Cuba, Disponible en: http://www.sld.cu/galerias/pdf/sitios/neuroc/dandy_walker.pdf
3. National Institute of Neurological Disorders and Stroke, National Institutes of Health, Bethesda, MD 20892, Institutos de Ayuda. Disponible en: <https://www.espanol.ninds.nih.gov/trastornos/dandy-walker.htm>
4. Has, R., Ermis, H., Yuksel, A., Ibrahimoglu, L., et. al. *Dandy Walker malformation: A review of 78 cases diagnosed by prenatal sonography*. Fetal Diagn Ther 2004;19:342-7.
5. Phillips, J. J., Mahony, B. S., Siebert, J. R., Lalani, T., Fligner, C. L., Kapur, R. P. (2006). *Dandy Walker malformation complex: Correlation between ultrasonographic diagnosis and postmortem neuropathology*. Obstet Gynecol;107:685-93.





36 CONGRESO INTERNACIONAL DE ULTRASONIDO

DISPOSITIVO INTRAUTERINO (DIU) DISLOCADO

Márquez Suárez I.

Departamento de radiología e imagen del HR "Lic. Adolfo López Mateos" del ISSSTE y de la UMF No.15 del IMSS.



TRABAJOS GANADORES

**DISPOSITIVO
INTRAUTERINO (DIU)
DISLOCADO**

MÁRQUEZ SUÁREZ I.

INTRODUCCIÓN:

La información respecto al modo de actuar ante la sospecha de una posición anormal o su asociación con el embarazo, es dispersa y es muy escasa.

OBJETIVOS:

Contribuir a la actualización y formación médica a través de la revisión bibliográfica y a la presentación casos clínicos, demostrando de forma didáctica y sencilla los puntos teóricos clave respecto al dispositivo intrauterino (DIU) dislocado y/o asociado al embarazo.

MATERIAL Y MÉTODOS:

Revisión bibliográfica y presentación de casos clínicos ecográficos de dispositivos intrauterinos dislocados y/o asociados con embarazo, algunos de los cuales requirieron de estudios complementarios para establecer el diagnóstico definitivo.

CONCLUSIONES:

1. Dislocación es el término médico correcto para referir el diagnóstico de sospecha o de certeza en el cambio de lugar o desplazamiento del DIU.
2. La radiografía de pelvis en dos proyecciones (preferente con ámpula rectal y vejiga vacías) se debe solicitar cuando el US no define con claridad el número, la situación y/o integridad de el(los) dispositivo(s).
3. En ausencia de embarazo, la tomografía computada se utiliza cuando ni el ultrasonido ni la radiografía fueron concluyentes o cuando hay sospecha de lesión a otra víscera hueca.
4. El ultrasonido en 3D y/o la histeroscopia son procedimientos especialmente útiles para el diagnóstico de DIU invertido/laterodesviado.
5. El retiro incompleto del DIU se presenta en pacientes que tuvieron dicho dispositivo por más años de los sugeridos.
6. Los restos de DIU pueden ser fácilmente confundidos con fibromas o estructuras vasculares calcificadas, por lo que es indispensable alertar al radiólogo acerca de su existencia o referir a la paciente con radiografías de pelvis.
7. Las varicosidades uterinas pueden ser un factor predisponente para que el DIU salga hacia la cavidad abdominal, por lo que sugerimos hacer controles periódicos a las pacientes que las presenten. ♦

Dr. Ignacio Márquez Suárez

Celular: 55 3507 3662

email: imarquez_suarez@hotmail.com

DISPOSITIVO INTRAUTERINO (DIU) DISLOCADO

Dr. Ignacio Márquez Suárez
im Marquez_suarez@unam.mx

Hospital General de México, Unidad de Ginecología y Obstetricia, Secretaría de Salud, México, D.F.

INTRODUCCION

En general se considera que entre 20-30 mm del fondo uterino se encuentra el DIU, aunque clásicamente se consideraba 10-15 cm del fondo uterino.

Encuentre el ápice del DIU en el eje corto y observe que la distancia latero-lateral es mayor o igual que la antero-posterior.

INTRODUCCION

Las costumbres se hacen reglas, una costumbre habitual es hablar de DIU "translocados"; en embargo en términos médicos dicha palabra solo tiene una acepción y es de significado genético.

Translocación: Cambio de dos segmentos entre cromosomas no homólogos, ocasionado por la rotura entrecruzada y subsiguiente intercambio de los segmentos respectivos.

Otro error común es usar al término DIU. Estépre cuando dicho dispositivo se sale del útero, sin embargo el término correcto se usa para la **ocurrencia de cambios o de posición de dispositivos, especialmente en forma crónica.**

Por lo tanto, la sospecha/conclusión diagnóstica se debe referir como **DISLOCACION**, que en términos médicos significa cambio de lugar, desplazamiento.

INTRODUCCION

No hace referencia al "DIU DISLOCADO", cuando se encuentra más allá de 3 cm del fondo uterino.

Encuentre el ápice del DIU en el eje corto y observe que la distancia latero-lateral es mayor o igual que la antero-posterior.

DIU EN VAGA
El DIU translocado se muestra igual que el DIU "normal" pero el DIU que muestra "translocado".

INTRODUCCION

Por ser un procedimiento libre de radiación, accesible, económico de alta sensibilidad y especificidad, el ultrasonido suprapúbico / transvaginal es el estudio inicial de elección para establecer el diagnóstico de dislocación.

Encuentre el ápice del DIU en el eje corto y observe que la distancia latero-lateral es mayor o igual que la antero-posterior.

Cuando el eje largo demuestra el DIU a 20 mm o menos del fondo uterino significa **NORMOINSERTO**.

INTRODUCCION

En mi experiencia, la causa más común de sospecha de cambio de posición del DIU es por fallo en su retiro.

Factores con sospecha de dislocación por retiro de retiro fallido: el US demuestra el DIU a menos de 2 cm del fondo uterino - **NORMOINSERTO**.

La profundidad de la cavidad debe de medir como mínimo 6 cm. Los úteros más pequeños probablemente no alojan los DIUs actualmente disponibles.

INTRODUCCION

Sin embargo NO siempre es posible concluir con certeza la ubicación y/o el número de dispositivos, es por ello que la radiografía de pelvis se convierte en el estudio complementario de elección (para métodos para ultrasonido de DIU).

La proyección AP define la situación respecto a la línea media (línea vertical continua) así como el sentido de lateralización derecha o izquierda (línea discontinua).

La proyección LATERAL define antero-posterior (versión / flexión) (línea discontinua) así como la situación del DIU respecto al pso pélvico (línea curva continua y ovalo continuo).

DECISION INFORMADA

Permanecer, les proporciono a las pacientes la copia de este texto y las invito a buscar más información al respecto para que tomen una **decisión informada**, así mismo en ese momento se agenda una cita próxima para llevar un seguimiento más estrecho posterior al retiro.

RETIRO FALLIDO

La situación uterina cambia con la distensión variable recto-vesical, por lo cual sugiero solicitar las radiografías con ampolla rectal y vejiga vacías.

Prueba con la línea se y realice radiografías con la vejiga llena y posterior para establecer el cambio de posición.

CONCLUSIONES

1. Dislocación es el término médico correcto para referir el diagnóstico de sospecha o de certeza en el cambio de lugar o desplazamiento del dispositivo intrauterino.
2. La radiografía de pelvis en dos proyecciones (preferente con ampolla rectal y vejiga vacías) se debe solicitar cuando el US no define con claridad el número, la situación y/o integridad de (diu)s dispositivos.
3. La tomografía computada se indica cuando al el ultrasonido o la radiografía fueran concluyentes o cuando hay sospecha de lesión a otra víscera bacia.
4. El ultrasonido en 3D y/o la histeroscopia son procedimientos especialmente útiles para el diagnóstico de DIU. Invertido / lateralizado.
5. El retiro incompleto del DIU se presenta en pacientes que retiran dicho dispositivo por más años de lo sugerido.
6. Los restos de DIU pueden ser fácilmente confundidos con fibrinos o estructuras vasculares calcificadas, por lo que es indispensable alertar al radiólogo acerca de su existencia o referir a la paciente con radiografías de pelvis.

RETIRO FALLIDO

La inoperancia y/o la vejiga inadecuadamente distendida, causan confusión morfológica entre la vagina y el DIU.

Los tumores uterinos pueden producir un aumento significativo del volumen que condicione un tamaño que sobresale del hueso pélvico y simule DIU extracavitario.

En el ultrasonido suprapúbico, los quistes de Naboth confieren al cervix mayor irregularidad que puede simular DIU.

CONCLUSIONES

7. Las anovulaciones uterinas pueden ser un factor predisponente para que el DIU "saque" hacia la cavidad abdominal, por lo que sugerimos hacer controles periódicos a las pacientes que las presentan.
8. Identifique 5 condiciones que ocasionan diagnósticos imagenológicos falsos positivos para dislocación:
 - Por ultrasonido las estructuras tubulares producen dos imágenes lineales y paralelas ("frentes en reflejo de entrada-salida") que pueden simular duplicación.
 - Por radiografía los ínteros que se encuentran en flexión, pueden simular al DIU invertido.
 - La inoperancia y/o la vejiga inadecuadamente distendida, causan confusión morfológica entre la vagina y el DIU.
 - Los tumores uterinos pueden producir un aumento significativo del volumen que condicione un tamaño que sobresale del hueso pélvico y simule DIU extracavitario.
 - En el ultrasonido suprapúbico, los quistes de Naboth confieren al cervix mayor irregularidad que puede simular DIU.

▶ **ECOGRAFÍA**

36 CONGRESO INTERNACIONAL DE ULTRASONIDO, IXTAPA 2017

Con vista al mar del Pacífico, rodeado de atardeceres y cálidas brisas; Ixtapa Zihuatanejo, Guerrero, fue la sede del 36 Congreso Internacional de Ultrasonido AMUSEM 2017, que se llevó a cabo del 15 al 18 de marzo.



La inauguración del evento estuvo presidida por los doctores Norma Lorena Tello, Presidenta de AMUSEM para el periodo 2016-2018; Miguel Amado Meráz, Expresidente de AMUSEM; David Israel Ojeda, Vicepresidente de AMUSEM; Carlos Alarcón, Vicepresidente del CMU; y Mirta Lanfranchi, Jefa del Departamento de Imagenología mamaria del Hospital Dr. Federico Abete de Buenos Aires, Argentina.

La doctora Norma Lorena Tello dio la bienvenida a los médicos asistentes y señaló que esta reunión del gremio es “estratégicamente importante no solamente por la contribución médica en el área del ultrasonido, sino también por su calidad humana”.

Bajo el lema “El sonido también se ve” la Asociación desarrolló un amplio programa de actividades académicas con conferencias enfocadas a las áreas del músculo esquelético, pediatría, mama, partes superficiales, ginecología y obstetricia; así como, talleres de rastreo básicos y avanzados.

El congreso contó con la destacada participación de médicos nacionales e internacionales. De México participaron

los doctores Carlos Alejandro Alarcón, Raúl Castillo, Mónica Cruz, Rogelio Cruz, Margarita Garza, Salvador Gutiérrez, Andrei Kostine, Yasmín Rocío López, Jesús Maciel Covarrubias, Raúl Martínez, Antonio Méndez, Miguel Amado Meráz, Marysol Meráz, David Israel Ojeda, Alfonso Rodríguez, Carlos Santillán, María Guadalupe Solís y Angélica Téllez.

La participación de profesores extranjeros se representó con los doctores: Daniel Cafici, Julieta Crosta y Mirta Lanfranchi, de Argentina; Alberto Simoncini, de Estados Unidos; y Pedro Unshelm, de Venezuela.



ECOGRAFÍA ◀



que pesan por debajo del percentil 10, en ocasiones existe una sobrevaloración o subestimación de los fetos.

En la restricción del crecimiento intrauterino “no buscamos recién nacidos pequeños o grandes sino sanos o enfermos”, ya que esta condición del crecimiento favorece complicaciones prenatales, neonatales y en la vida adulta.

Mónica Cruz, especialista en cardiología fetal del grupo Medicina Fetal México, destacó que congresos como el realizado por AMUSEM son importantes para que los médicos de primer contacto identifiquen cuando una paciente requiera de una evaluación avanzada.

A la par de las actividades académicas se llevó a cabo la exposición comercial que contó con la participación de diferentes empresas de ultrasonido que mostraron sus novedades tecnológicas, además de editoriales y, otras empresas de equipos y productos médicos.

▶ **DIAGNÓSTICO FETAL Y PRIMEROS AÑOS DE VIDA**

Desde hace 13 años el doctor Daniel Cafici, Expresidente de la Sociedad Argentina de Ultrasonografía en Medicina y Biología (SAUMB) participa en los congresos de AMUSEM. En su intervención, el experto en medicina fetal explicó que aunque el retardo del crecimiento intraútero se refiere a fetos

En el caso de las cardiopatías congénitas resaltó que en México se diagnostican tardíamente. Estas malformaciones son las más comunes y las de mayor relevancia clínica, ya que “son la primera causa de muerte por enfermedad congénita en el recién nacido”. Por ello, es fundamental el diagnóstico temprano para que los médicos fetales tengan más posibilidades antes y después del nacimiento del feto.

En pediatría el uso del “ultrasonido como un método de evaluación diagnóstica que no emite radiaciones es perfecto para los niños y tiene aplicaciones en cualquier parte del organismo” y desde la incubadora, refirió el doctor



ECOGRAFÍA

Pedro Unshelm, médico radiólogo del Instituto Pediátrico de Venezuela.

En los recién nacidos y en los niños a través del ultrasonido se pueden evaluar patologías a nivel de cuello, cardiovasculares, abdomen, cadera y además es un método para “evaluar si el paciente cursa con alguna malformación renal o infección severa del tracto urinario”, y en caso necesario proceder con estudios adicionales.

ESTUDIOS ECOGRÁFICOS

La doctora Mirta Lanfranchi, profesora internacional, destacó que “es importante promover y entusiasmar a los médicos jóvenes a incorporarse a los sistemas de educación médica continua” porque esto elevará el nivel de conocimientos y práctica en beneficio del diagnóstico de los pacientes.

La especialista en mama destacó que, con la tecnología de la mamografía digital directa se realizan diagnósticos más tempranos y certeros, que junto con el ultrasonido complementario “ha mejorado la calidad de los equipos y es la dupla perfecta para hacer un mejor diagnóstico y más confiable”. La doctora Lanfranchi donó a la biblioteca de AMUSEM su más reciente publicación: *Ecomama*.



En una de sus intervenciones la doctora Margarita Garza, Directora de Imagen del Centro de Cáncer de Mama del Hospital Zambrano Hellion, habló sobre el nuevo sistema BI-RADS en ultrasonido. Explicó que este sistema -que nació en 1995- permite estandarizar los reportes, reducir la confusión en la interpretación de la imagen mamaria y facilita el monitoreo de las pacientes.

La doctora Garza señaló que es importante que todos los médicos que interpretan imagen mamaria (mamografía, ultrasonido y resonancia) “deben conocer este sistema, así como los beneficios y limitaciones”.

La doctora Julieta Crosta, Jefa del área de ecografía y Doppler vascular del Hospital de Trauma y Emergencias Federico Abete, de Argentina, señaló que el ultrasonido Doppler es una de las aplicaciones que los médicos pueden utilizar en la evaluación

ECOGRAFÍA

de diversas partes del cuerpo humano como tiroides, mama, hígado, el área renal y la obstetricia. Además del Doppler de articulaciones que sirve para demostrar la actividad de la enfermedad reumatológica en los tejidos.

RECONOCIMIENTO Y PREMIACIONES

En el marco de este magno evento se llevó a cabo el primer informe de actividades de la Mesa Directiva de AMUSEM 2016-2018, liderada por la doctora Norma Tello. También tuvo lugar el cambio de representantes del Colegio de Médicos Ultrasonografistas.

Durante el congreso se realizó la presentación del libro *Atlas de morfología fetal normal y patológica*, cuyos autores son los doctores Carlos Santillán, Leonor Bastida, Carlos A. Alarcón, Juan Carlos Aguilar y Carlos Alarcón Hernández.

AMUSEM y el Colegio de Médicos Ultrasonografistas otorgaron la medalla al legado académico al doctor Carlos Santillán del Río en reconocimiento a su labor. El doctor Santillán se mostró agradecido por esta distinción, y adelantó que continuará trabajando en otros proyectos para la realización de más publicaciones que contribuyan al legado en ecografía.

También se presentaron los trabajos de investigación de Alma Paulina Catalán, Pamela Consuelo Acosta, Jesús Manuel De la Torre, Tanya Martínez y Melissa Janina Menjivar, médicos del Diplomado en Ultrasonografía Médico Diagnóstica de AMUSEM.

Para culminar con las actividades se realizó la premiación de los ganadores de la categoría de trabajos Quiz de casos clínicos, así como a los tres mejores trabajos electrónicos de investigación.

Después de cuatro días de compartir conocimientos, experiencias y charlas, la Mesa Directiva de AMUSEM dio por concluidas sus actividades académicas e inicia la cuenta regresiva para la siguiente edición de su congreso internacional en 2018. ♦



PROGRAMACIÓN FETAL Y EPIGENÉTICA

La Asociación Mexicana de Ultrasonido en Medicina (AMUSEM) dedicó su sesión científica bimestral del mes de abril al tema “Programación fetal y epigenética”, impartida por la doctora Victoria Edna Aizpuru, Jefa del área de Genética del Hospital Ángeles del Pedregal.

La doctora Aizpuru explicó que fue a finales de los años ochenta cuando el médico y profesor inglés David Barker hizo una propuesta conocida como la Teoría de Barker, donde afirmaba que “una agresión *in útero* sería capaz de producir una programación anormal de diversos sistemas relacionados entre sí, que se manifestarían durante la vida del individuo”.

Durante la Segunda Guerra Mundial, en Holanda, se observó que las restricciones en la dieta de las madres provocaron que los niños nacieran bajos de peso. Con el transcurso de los años, en la edad adulta estas personas mostraron un aumento en la incidencia de diabetes mellitus, obesidad, hipertensión arterial y otras afecciones cardiovasculares.

De acuerdo con David Barker y Charles N. Hales el fenotipo ahorrador desencadena la restricción de nutrientes y oxígeno; el crecimiento del cerebro, del corazón y la suprarrenal; la sensibilidad a hormonas de crecimiento insulina e IGF; y niveles de cortisol: HAS.

Esta programación fetal es un proceso donde la interacción de diversos factores ambientales y maternos aumentan la susceptibilidad, determinan la salud y enfermedad durante el desarrollo fetal, el nacimiento y la vida adulta. “Un ambiente intrauterino subóptimo constituye una injuria permanente para el desarrollo de órganos y sistemas fisiológicos, e induce respuestas adaptativas embrionarias y fetales que pueden dar origen a diversas enfermedades en la vida adulta”.

Algunos factores de la programación fetal son: la nutrición, el tamaño de la placenta, la exposición a ciertas sustancias, las alteraciones genéticas, los efectos intergeneracionales y la epigenética.



La especialista en genética señaló que en diversos estudios se ha demostrado que las alteraciones durante el nacimiento (bajo peso) y la niñez se asocian con un aumento de dos a seis veces de enfermedades coronarias, diabetes mellitus tipo 2, síndrome metabólico y eventos isquémicos cerebrales.

Cuando el feto no recibe un aporte nutricional suficiente la placenta no crece y no es capaz de sustentar el desarrollo del feto. Por ello, “el tamaño de la placenta nos da una idea de la nutrición que recibe el feto”.

La placentación y el adecuado desarrollo fetal dependen de la leptina (que se encarga de regular el consumo de gasto energético a largo plazo) y la adiponectina (que tienen propiedades antiinflamatorias y aumenta la sensibilidad a la insulina) placentarias. Los fetos con restricción del crecimiento intrauterino tienen disminuidas estas adipoquinas.

▶ EPIGENÉTICA

La epigenética es un sistema de regulación que controla la expresión de los genes sin afectar la composición del ADN. “La regulación de la transcripción genética ha surgido como determinante biológico clave de la producción de proteínas y la diferenciación celular, y desempeña un papel patológico importante en cierto número de enfermedades humanas”.

La doctora Edna Aizpuru explicó que los mecanismos epigenéticos son responsables de la expresión genética de tejidos específicos durante la diferenciación celular. Cambios en la metilación de los nucleótidos y en las regiones promotoras de genes específicos. Además de cambios en la estructura de la cromatina; acetilación de histonas; metilación y alteraciones transcripcionales del ARN.

Las enfermedades originadas por la programación fetal involucran una alteración en la expresión genética, principalmente por medio de la impronta; pero, también pueden ocasionarse por alteraciones en las histonas o en la estructura de la cromatina.

“El proceso de metilación y desmetilación del ADN que origina estas alteraciones se debe principalmente a un incremento en los alimentos donadores de metilos en la dieta materna”. Las alteraciones producidas por la programación fetal tienen efectos transgeneracionales. Sin embargo, además de la malnutrición materna hay otros factores que modifican la programación fetal.

La doctora Aizpuru indicó que existe una clara asociación entre la maduración materna y la expresión génica transgeneracional. Por ello, “los fetos con fenotipo ahorrador están fuertemente predispuestos a enfermedades metabólicas”.

En esta sesión también se llevó a cabo la presentación de la tesis “Utilidad del APE en relación a la edad y el volumen de la próstata de los adultos mayores del INAPAM”, presentada por Luis Arnulfo Santiago y Carlos Romero, para obtener el Diplomado en Ultrasonografía Médico Diagnóstica de la AMUSEM. ♦



▶ **ECOGRAFÍA**

ACTUALIZACIÓN PARA EL DIAGNÓSTICO DE ANOMALÍAS FETALES

EI Hospital de la Mujer fue la sede del 19° Curso de Actualización en el Diagnóstico Prenatal de Anomalías Fetales, que contó con la participación de un destacado grupo de especialistas que hablaron de temas relacionados con expresión fenotípica de las aneuploidías, anomalías fetales de tórax, tamiz ecográfico del corazón fetal, malformaciones de abdomen, entre otros.

En su intervención el doctor Jorge Ortega, profesor titular de AMUSEM, habló sobre algunos conceptos para entender el tipo de alteraciones que pueden presentarse en el feto. En el caso de la clasificación del Síndrome de Anormalidad Congénita Múltiple (SACM), explicó que ésta considera cuatro grupos: síndromes, secuencias, complejos y asociaciones.

Los síndromes son un grupo de signos y síntomas que indican o caracterizan a una enfermedad. Mientras que las secuencias son la unión de dos o más anomalías congénitas debidas a una alteración inicial, “producidas en cascada durante el desarrollo fetal”.

En el caso de los complejos se trata de un conjunto de defectos morfológicos en donde la causa o mecanismo patogénico es desconocida, pero “en su desarrollo comparten una región embriológica común y adyacente”. Mientras que las asociaciones se refieren a defectos congénitos de tipo malformativo que están asociados en su aparición.

▶ **MARCADORES SÉRICOS**

En su exposición sobre “Tamizaje genético-bioquímico en el diagnóstico de las anomalías cromosómicas”, la doctora Edna Aizpuru, especialista en genética humana del Hospital Ángeles del Pedregal, destacó que la determinación de marcadores bioquímicos en sangre materna –en el primer y segundo trimestre del embarazo– permite seleccionar a mujeres con un mayor riesgo de alteraciones cromosómicas fetales.

Los marcadores séricos “se consideran un tamiz (pronóstico) para valorar cromosopatías y algunas malformaciones congénitas, y deben realizarse en toda mujer embarazada menor de 35 años y sin otros factores de riesgo”. Estos marcadores séricos en conjunto con otros “programas especiales de ultrasonido que valoran marcadores morfológicos, aumentan el valor predictivo”.

La doctora Aizpuru, señaló que los países que han implementado estos estudios de rutina han logrado disminuir la tasa de nacidos vivos con dichas alteraciones. Sin embargo, es fundamental una interpretación adecuada por parte del médico



ECOGRAFÍA ▶



que la ecografía es “la mejor técnica diagnóstica disponible en la actualidad, ésta no excluye de forma definitiva la presencia de anomalías”, ya que algunas no son detectables por ultrasonido y entre las detectables no todas son diagnosticadas.

De acuerdo con el especialista, la estrecha asociación entre las anomalías cromosómicas y las malformaciones estructurales justifica que un alto porcentaje de fetos con cariotipo anormal puedan detectarse en el curso de un estudio ecográfico detallado.

Debido a que toda mujer embarazada tiene un cierto riesgo de que su feto esté afectado por una anomalía cromosómica, los médicos recomiendan una evaluación entre las semanas 11 a 13.6 de gestación para descartar estas anomalías.

“Las aneuploidías son las anomalías cromosómicas más frecuentes y con mayor repercusión para la salud”, afirmó la doctora Angélica Téllez, profesora titular de AMUSEM. Por esta razón, en la actualidad, los métodos de cribado prenatal de las cromosopatías tienen como objetivo la detección de la mayoría de las aneuploidías.

Con la progresiva generalización del uso de la ecografía hoy en día se tiene un mejor conocimiento de la fisiopatología embrionaria. Ésto ha facilitado la detección temprana de malformaciones estructurales y el establecimiento de criterios ecográficos de sospecha de anomalías cromosómicas. En casos necesarios la recomendación de alguna técnica invasiva de diagnóstico. ♦

tratante, además de proporcionar información a las pacientes. En los casos donde el resultado indique “un riesgo aumentado con relación al que tiene la paciente sólo por edad, debe realizarse estudios con valor diagnóstico”.

En el primer trimestre se recomienda utilizar un dúo marcador: b-hCG y PAPP-A (hormona gonadotropina coriónica y Proteína A del plasma sanguíneo asociada al embarazo). “Este dúo marcador tiene una sensibilidad mayor a 85%”. Y si además se incluye la translucencia nucal ayuda en el pronóstico de 80% de casos con síndrome de Down y 62% de anomalías de cromosomas sexuales.

A partir de la semana 15 a 18 de gestación es recomendable la realización de un cuádruple marcador que incluya: alfa-feto-proteína, gonadotropina coriónica humana total, estriol no conjugado e inhibina A.

▶ **DETECCIÓN TEMPRANA**

Al tomar la palabra, el doctor Raúl Castillo, profesor titular de AMUSEM y adscrito al Hospital de la Mujer, destacó que aun-



▶ ECOGRAFÍA

ULTRASONIDO DOPPLER ARTERIAL

Con motivo del Día del Asociado, la Asociación Mexicana de Ultrasonido en Medicina (AMUSEM) organizó un evento que contó con la participación del doctor Gilberto González, médico radiólogo y sinodal del Consejo Mexicano de Radiología e Imagen, quien habló sobre la importancia del ultrasonido Doppler arterial.

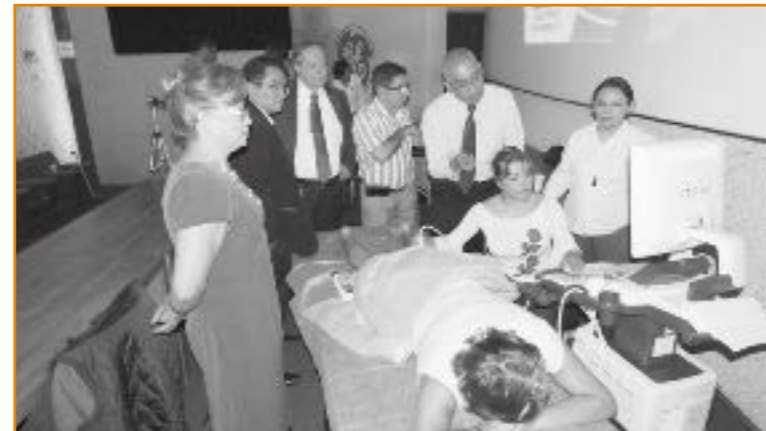El especialista señaló que el ultrasonido Doppler arterial es un método de estudio utilizado en patologías como la enfermedad arterial periférica, que afecta a 10% de las personas mayores de 70 años y tiene una presentación asintomática en 80% de los pacientes.

En las personas que cursan con patologías arteriales el ultrasonido tiene una utilidad diagnóstica, pero también es funcional en el *screening* y seguimiento de pacientes con factores de riesgo.

El doctor González explicó que el diagnóstico de las enfermedades que afectan a las arterias periféricas puede realizarse con base en una historia clínica detallada, y una adecuada exploración física. En los casos que requieran de alguna prueba diagnóstica adicional, ésta servirá “cumpliendo dos objetivos fundamentales: ser cualitativa y cuantitativa”.

La enfermedad arterial periférica (EAP) es considerada una de las manifestaciones clínicas de la aterosclerosis, que afecta a la aorta abdominal y sus ramas terminales; se caracteriza por estenosis y obstrucción debido a placas de ateroma que originan cambios hemodinámicos que se traducen como hipoperfusión de los tejidos, que imposibilitan cubrir las demandas metabólicas en reposo y esfuerzo, amenazando la integridad de la extremidad.

La arterioesclerosis constituye la causa más frecuente de oclusión arterial crónica. La arteriopatía periférica es cuatro veces más frecuente en varones y aparece 10 años antes que en las mujeres.

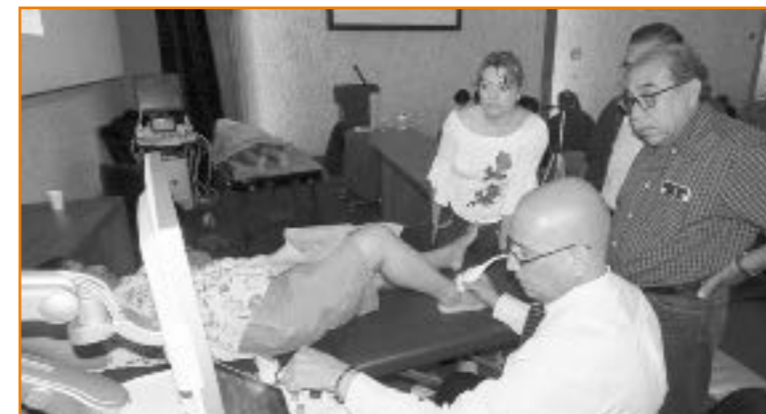

De acuerdo con la clasificación clínica de Fontaine, la enfermedad arterial periférica se divide en: Grado I: asintomática; Grado IIA: claudicación intermitente que no limita el modo de vida del paciente; Grado IIB: claudicación intermitente limitante para el paciente; Grado III: dolor o parestesias en reposo; Grado IV: gangrena establecida o lesiones tróficas; y Grados III o IV: isquemia crítica, amenaza de pérdida de la extremidad.

▶ ESTUDIOS DE IMAGEN

Algunos métodos de imagen utilizados son la arteriografía por sustracción digital, la angio-TC (Tomografía Computada) y la angio-RM (Resonancia Magnética). El ultrasonido Doppler color es un método no invasivo, de bajo costo, accesible, de alta disponibilidad, técnica anatómica y funcional, y operador dependiente.

▶ ECOGRAFÍA



En el caso del ultrasonido arterial Doppler de miembros inferiores, el doctor Gilberto González subrayó que dependiendo de la modalidad del equipo de ultrasonido será la información que se obtenga.

En modo B serán visibles la topografía y morfología de los vasos, las características de pared, la presencia de placas de ateroma y caracterización, así como la identificación trombos. El B-flow sirve para ver la presencia o ausencia de flujo, valorar los flujos lentos, y “coadyuvar en el análisis de fenómenos hemodinámicos con respecto a las placas como ulceración”.

El Doppler espectral cuantifica el volumen y traduce el estado de las resistencias periféricas, así como la elasticidad vascular. Mientras que el Doppler color discrimina la presencia y dirección de flujo, el mapeo vascular y el flujo en la luz de estenosis.

Otro de los temas expuestos fue la aplicación del ultrasonido en los vasos del cuello, ya que

“A medida que las arterias se alejan del corazón su túnica media va disminuyendo en fibras elásticas y ganando en músculo liso, pasando de ser arterias elásticas (de conducción) a ser arterias musculares (de distribución)”.

del total de los infartos cerebrales “el 75% son causados por fenómenos tromboembólicos, siendo la enfermedad carotídea el sitio de origen de la mayoría”.

El especialista en radiología dio algunas recomendaciones técnicas en cuanto a los equipos de ultrasonido, que incluye transductores lineales de alta resolución mayores de 5 MHz, escala de grises con amplio rango dinámico, Doppler color, espectral, amplitud y B-flow.

El control de los factores de riesgo del infarto cerebrovascular puede disminuir la posibilidad de un evento hasta 50%. Por su alta fiabilidad diagnóstica, “el estudio no invasivo de los troncos supra-aórticos se ha situado como un test válido, que inclusive puede sentar las bases como una indicación quirúrgica”. ♦



▶ **ECOGRAFÍA**

A TRAVÉS DEL ULTRASONIDO AMUSEM CONTRIBUYE EN LA FORMACIÓN DE GINECÓLOGOS Y OBSTETRAS

La Asociación Mexicana de Ultrasonido en Medicina (AMUSEM) inició la edición del 7° Curso de ultrasonido en ginecología y obstetricia, que tiene como objetivo la formación integral de médicos en estas áreas a través del conocimiento teórico-práctico y el uso de las diferentes modalidades del ultrasonido: transvaginal, Doppler 3D y 4D.

En este curso participan especialistas en ginecología, obstetricia, medicina materno fetal que compartirán sus conocimientos y experiencias en el uso de la ecografía y su enfoque en diferentes patologías.

El doctor Salvador Gutiérrez, profesor titular de este curso, explicó que esta actividad cuenta con un amplio programa académico que ofrece un panorama general de la ecografía, que inicia con las bases físicas y continúa con la medicina reproductiva, el estudio estructural del embarazo, la intervención en ultrasonido y terapia fetal, entre otros temas.

En el caso del seguimiento del embarazo, el especialista señaló que en la actualidad es vital el estudio del corazón fetal porque permite detectar malformaciones, que pueden ser tratadas mediante una corrección quirúrgica o algún otro tratamiento durante el embarazo.

Estas acciones contribuyen con la disminución de la morbilidad fetal, por lo cual es importante “hacer un diagnóstico temprano para intervenir oportunamente” y brindar una adecuada atención a la paciente embarazada.



En ginecología, el doctor Gutiérrez explicó que hay enfermedades poco diagnosticadas como la adenomiosis –que a veces es más frecuente que la miomatosis–, los sarcomas uterinos y algunos problemas en cuanto a la fertilidad en la mujer que son subdiagnosticados.

Por ello, la finalidad es “darles herramientas actuales a los médicos para que puedan desempeñar su trabajo”. Este curso cuenta con el aval de la Facultad Mexicana de Medicina de la Universidad La Salle. ♦



ECOGRAFÍA ◀

ATENCIÓN DE PATOLOGÍAS DE CUELLO NO TIROIDEAS

Durante la sesión bimestral del mes de agosto, la Asociación Mexicana de Ultrasonido en Medicina (AMUSEM) contó con la participación de doctora Martha Esperanza Ramírez, especialista en cabeza y cuello por el Centro Médico Nacional Siglo XXI del IMSS, quien habló acerca de las patologías de cuello no tiroideas.

La doctora explicó que el cuello es un área de la medicina completa, “por la heterogeneidad de las patologías que con-

forman el acceso de pacientes a una consulta, a cirugía o al estudio diagnóstico”.

En cuanto a las alteraciones tiroideas, señaló que éstas constituyen la principal causa de consulta y de cirugía en los servicios de cabeza y cuello. Sin embargo, “hay una incidencia incrementada de otras patologías que tienen una connotación importante en relación con el desarrollo de estudios imagenológicos y de nuevas técnicas de diagnóstico”, así como de consensos internacionales que llevan a diagnósticos y tratamientos más tempranos.

Entre la epidemiología de las alteraciones y enfermedades del cuello que no corresponden a un origen tiroideo se encuentran trastornos de laringe, hipofaringe, esófago cervicotorácico, glándulas salivales, neuromusculares, alteraciones anatómicas (costilla cervical), lesiones benignas de cuerdas vocales y laringe, estenosis laringotraqueal.

Además de enfermedades autoinmunes, manifestaciones cervicales de enfermedades sistémicas, infecciones y lesiones inflamatorias en cabeza y cuello; tumores y malformaciones vasculares, hiperparatiroidismo primario y secundario, alteraciones anatomofuncionales de esófago cervical, infecciones cervicofaciales profundas, tumores benignos y malignos de cabeza y cuello.

La especialista explicó que es importante realizar una evaluación integral que incluya el empleo de diferentes estudios de imagen, con el fin de establecer un diagnóstico más certero e iniciar un tratamiento inmediato. ♦



▶ **ECOGRAFÍA**

CURSO AVANZADO DE ULTRASONIDO EN MAMA

De acuerdo con la Organización Mundial de la Salud el cáncer de mama es uno de los principales tipos de cáncer que más afecta a la población. En 2015 causó la muerte de 571 mil personas.

Los tejidos de la glándula mamaria son capaces de provocar un tumor, ya sea benigno o maligno. Además del cáncer de mama existen otras patologías que se desarrollan en esta glándula, en la medida que el médico conozca la anatomía de la mama será capaz de realizar un diagnóstico temprano y brindar un tratamiento oportuno.

Con el fin de contribuir en el conocimiento de las patologías mamarias la Asociación Mexicana de Ultrasonido en Medicina (AMUSEM) realizó su Curso Avanzado de Ultrasonido en Mama, en donde a través de clases teóricas y prácticas los médicos aprenden a realizar e interpretar el diagnóstico de afecciones mamarias por medio del ultrasonido.

Algunos de los temas de este curso incluyen las afecciones quísticas y nodulares, las lesiones atípicas, el estudio por indicaciones, la integración clínica por imagen e intervencionismo.

El doctor Fernando Enrique Mainero participa como profesor adjunto de este curso, en donde también se contará con la colaboración de destacados especialistas que hablarán sobre las diferentes patologías mamarias y el uso de la ecografía en estos casos. ♦



ECOGRAFÍA ◀

AMUSEM DA LA BIENVENIDA A LA NUEVA GENERACIÓN DEL DIPLOMADO

AMUSEM dio la bienvenida a los alumnos de la 30ª edición del Diplomado en Ultrasonografía Médico Diagnóstica, que forma parte de su programa de actividades de educación médica continua y cuenta con el aval de la Facultad de Estudios Superiores Zaragoza de la UNAM.

A lo largo de un año los médicos participantes recibirán una formación enfocada a la ecografía y su aplicación en áreas como: abdomen, ginecología, obstetricia, urología, tejidos superficiales y pediatría.

Durante la bienvenida estuvieron presentes los doctores Norma Tello, Presidenta de AMUSEM; Guadalupe Solís, Vocal de eventos científicos; y Alfonso Rodríguez, Coordinador académico. La Presidenta de AMUSEM exhortó a los médicos a iniciar y continuar con ánimo este nuevo reto en su formación como ultrasonografistas.



Además de las clases teóricas se incluyen actividades prácticas a fin de que los médicos conozcan los equipos y aprendan acerca de su funcionamiento, con el objetivo de que desarrollen su habilidad para una adecuada evaluación de los pacientes.

Desde hace más de tres décadas AMUSEM contribuye con sus diversas actividades académicas a la capacitación y mejoramiento del ejercicio profesional de la ultrasonografía, así como a la difusión de esta disciplina diagnóstica. ♦



INVESTIGADORES DE STANFORD DESARROLLAN TÉCNICA DE ULTRASONIDO PARA VISUALIZAR TUMORES

Investigadores de la Facultad de Medicina de la Universidad de Stanford, en Estados Unidos, publicaron en la revista *Journal of Clinical Oncology* los resultados de un ensayo clínico en donde por medio de una nueva técnica es posible diagnosticar el cáncer humano sin necesidad de una biopsia.

El ensayo incluyó a 24 mujeres que sufrían de tumores ováricos, además de otras 21 mujeres con tumores de mama. Las mujeres recibieron inyecciones intravenosas de microburbujas fosfolípidas, llenas de perfluorobutano inofensivo y gas nitrógeno, que se unieron a los tumores malignos y, de esa manera, pudieron identificarlos.

Después de la inyección de las microburbujas, los investigadores usaron un ultrasonido estándar para obtener imágenes de los tumores. Fue así como encontraron que las burbujas estaban agrupadas en los vasos sanguíneos de los tumores malignos, pero no en los benignos. Los investigadores confirmaron la exactitud de las identificaciones tumorales mediante la realización de biopsias y estudios de patología.

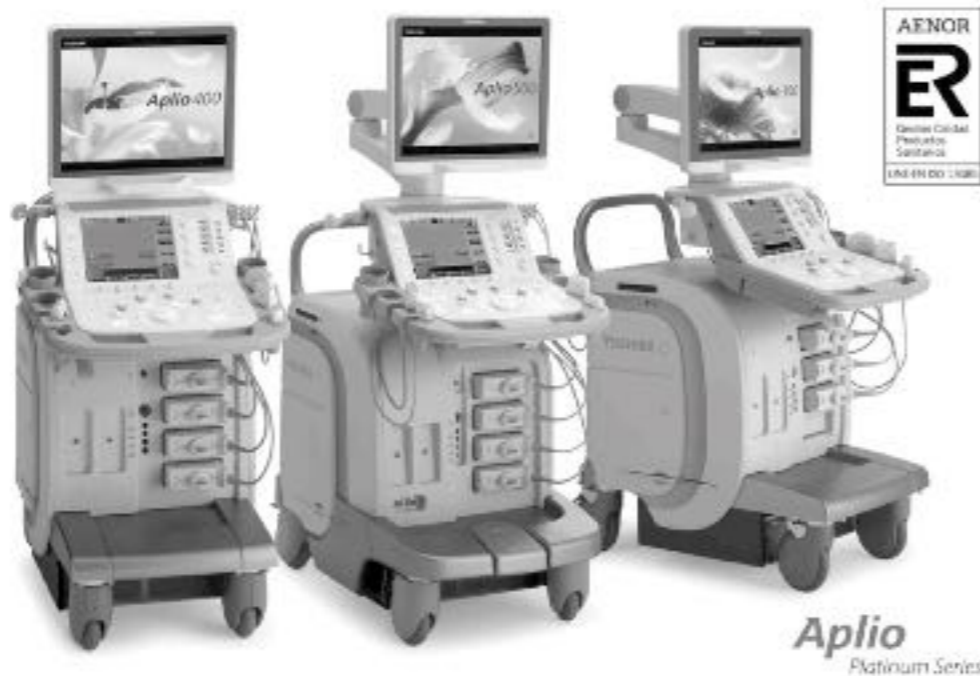Jürgen Willmann, profesor de radiología en Stanford y autor principal de este estudio, señaló que es posible utilizar el equipo de ecografía corriente y activar el modo de contraste -que tienen todos los equipos modernos de ultrasonido-.
Fuente: MedImaging.

TESA / TOSHIBA AMERICA MEDICAL SYSTEMS

Canon
CANON GROUP

Están totalmente comprometidos con el desarrollo de tecnologías que satisfagan las demandas de un entorno sanitario en constante cambio.

- ✓ Con la línea de Ultrasonidos **Aplio Platinum Series**, somos líderes en la búsqueda de una mejor atención en salud.
- ✓ Desde el diagnóstico hasta la intervención; mejora de la calidad clínica y la experiencia del paciente.
- ✓ Soluciones únicas para el cuidado y tratamiento de todos los pacientes.



TELECOMUNICACIÓN Y EQUIPOS S.A. de C.V.
 Gob. José Guadalupe Covarrubias No. 78
 Col. San Miguel Chapultepec
 Del. Miguel Hidalgo C.P. 11850, CDMX,
 Tels: (55) 52-41-13-30 al 39 info@tesa-medical.com /
 www.tesamedicalmexico.com



Colección ATLAS

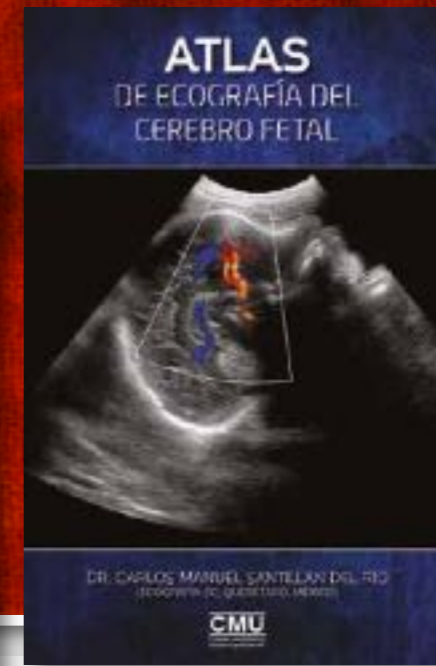
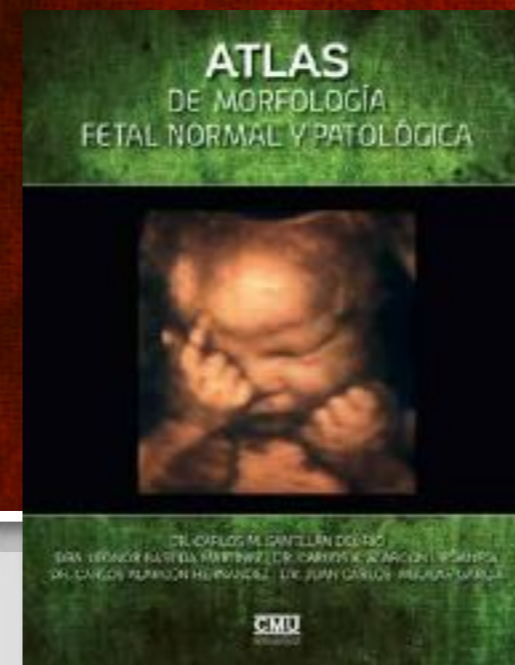- Figuras con esquemas y explicaciones
- Anatomía, cortes y planos para lograr su visualización
- Malformaciones congénitas, como llegar al diagnóstico y como realizar un diagnóstico diferencial

DISPONIBLES AHORA



Interior del Hospital de Especialidades
 C.M.N. Siglo XXI P.B. (junto a Pagaduría)
 Av. Cuauhtémoc No. 330
 Col. Doctores, 06720, Ciudad de México
 Cel. 044 (55) 2563 0414

Oficina: Ixtlán 6-13 Col. Roma Sur
 06760 Cd. de México. Tel. 5564 6465
 marbenbooks@yahoo.com.mx
 jpmarben@gmail.com
 www.marbenbooks.com.mx



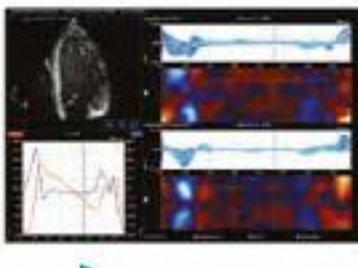
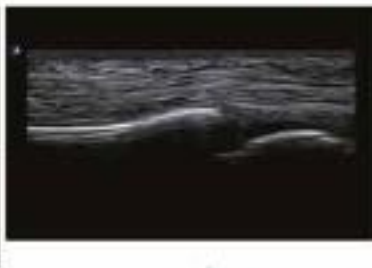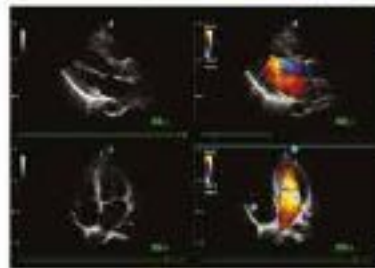
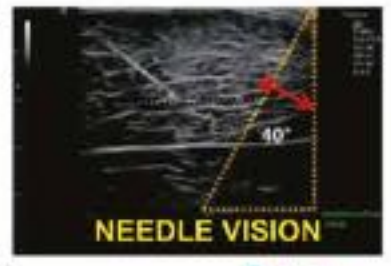
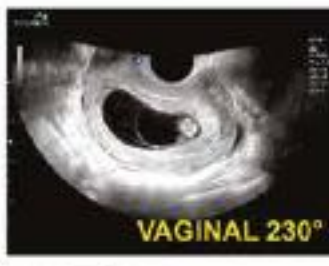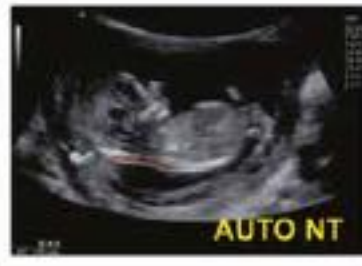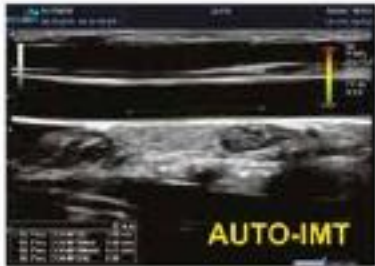ECUBE 15 PLATINUM

DISCO DURO DE ESTADO SOLIDO DE 512 GB.
 MAYOR RAPIDEZ, MAYOR DESPEÑO, MEJOR FLUJO DE TRABAJO.

3D/4D AVANZADO, LIVE HQ, CUBE CT
 Multiplanar, cine, panorámico

DDP (imagenes de Doppler direccional de potencia)

Elastografía semi-cuantitativa



ECUBE 11



ECUBE 17



ECUBE 9



ECUBE 7



ECUBE 5

